

FORME PARTICULARE DE PSORIAZIS PARTICULAR TYPES OF PSORIASIS

SMARANDA ȚĂREAN*, MIRCEA AMBROS**, NICOLETA NEAGU***, ALEXANDRU OANȚĂ*

Rezumat

Psoriazisul este o boală cronică multisistemică ce poate îmbrăca diferite morfologii clinice și se poate prezenta atât în localizările clasice, cât și în zone mai rar afectate. Prin această lucrare vom aminti formele de psoriazis cu localizări particulare: palpebral, al lobului urechii, al vârfului piramidei nazale, psoriazis gyrata, psoriazisul Blaschko-liniar, dar și de psoriazisul cu afectări particulare: acrodermatita Hallopeau, artrita reacțională și onicopahidermo-periostita psoriazică a halucelui.

Cuvinte cheie: psoriazis, palpebral, lobul urechii, piramida nazală, gyrata, Blaschko-liniar, acrodermatita Hallopeau, artrita reacțională, onicopahidermo-periostita halucelui.

Intrat în redacție: 16.01.2023

Acceptat: 20.02.2023

Summary

Psoriasis is a chronic multisystemic disease that can take on different clinical morphologies and can present both in classic locations and in less frequently affected areas. With this paper we aim to describe the forms of psoriasis with particular locations: palpebral, of the ear lobe, of the tip of the nasal pyramid, psoriasis gyrata, Blaschko-linear psoriasis, as well as psoriasis with particular involvement: Hallopeau acrodermatitis, reactive arthritis and psoriatic onycho-pachydermo-periostitis of the hallux.

Key words: psoriasis, palpebral, ear lobe, nasal pyramid, gyrata, Blaschko-linear, Hallopeau acrodermatitis, reactive arthritis, onycho-pachydermo periostitis of the hallux.

Received: 16.01.2023

Accepted: 20.02.2023

Forme particulare de psoriazis

Psoriazisul este o boală cronică multisistemică ce poate afecta atât pielea, mucoasele și fanerele, cât și sistemul osteoarticular și organele interne. Leziunile de psoriazis pot îmbrăca diferite morfologii clinice și se pot prezenta atât în localizările clasice, cât și în zone mai rar afectate.

Particular types of psoriasis

Psoriasis is a chronic multisystemic disease that can affect the skin, mucous membranes and nails, as well as the joints and internal organs. Psoriasis lesions can take on different clinical morphologies and can appear both in classic locations and in less frequently affected areas.

* SC Dermamed SRL Făgăraș.

** Clinica Dermatologie, Spitalul Clinic Județean Mureș / Dermatology Clinic, Mureș Country Hospital.

*** Departamentul de Epidemiologie, Universitatea de Medicină, Farmacie, Știință și Tehnologie „George Emil Palade” din Târgu-Mureș România. / Epidemiology Department, University of Medicine, Pharmacy, Science and Technology „George Emil Palade” of Târgu-Mureș, Mureș Country, Romania.

Psoriazisul cu localizare particulară

Psoriazisul palpebral

Afectarea palpebrală din psoriazis, la fel ca și cheilita psoriazică este puțin frecventă, prezentându-se ca plăci eritematoase ușor scuamoase. Această afectare a psoriazisului nu este însoțită de uscăciune oculară. Volumul secrețiilor glandelor Meibomius rămâne la fel, dar acestea sunt mult mai vâscoase, putând conduce la obstrucție și inflamație. Există, de asemenea, o creștere a turnover-ului epitelial al conjunctivei și glandelor Meibomius [1].

Psoriazisul face parte din diagnosticul diferențial al blefaritelor cu scuame, în principal cu dermatita seboreică. Un studiu efectuat pe 447 de pacienți cu blefarită a arătat că 21% dintre aceștia aveau ca și cauză o dermatită iritativă, 13.5% dermatită atopică și doar la 2.3% leziunile erau de psoriazis. Într-un alt studiu pe 105 pacienți cu blefarită, psoriazisul a fost identificat doar la 3.8% dintre pacienți [2].

Psoriazisul lobului urechii și vârfului piramidei nazale

Afectarea lobului urechii sub formă de plăci eritemato-scuamoase asociată cu leziuni scuamoase la nivelul pielii păroase a capului orientează diagnosticul spre psoriazis. Localizarea la nivelul piramidei nazale apare în contextul afectării faciale din psoriazis.

Psoriazisul gyrata

Psoriazisul gyrata reprezintă o formă particulară descrisă în lucrările secolului al XIX-lea. Acesta se prezintă ca leziuni de talie mare în formă de arabesque, afectând îndeosebi trunchiul. Uneori, la debut, leziunile apar sub formă inelară, putând conduce în evoluție la apariția de forme policiclice extinse.

Psoriazisul Blaschko-liniar

La fel ca și în alte boli inflamatorii, psoriazisul poate uneori să ia aspect Blaschko-liniar, vorbindu-se în acest caz de un mozaicism. Aceste forme ale psoriazisului nu trebuie confundate cu nebul epidermic liniar inflamator (NEVIL), lichenul Blaschko-liniar sau lichenul striat,

Psoriasis with particular locations

Palpebral psoriasis

Palpebral involvement in psoriasis, similar to psoriatic cheilitis, is uncommon, presenting as slightly scaly erythematous plaques. This type of psoriasis is not accompanied by dry eye. The volume of the Meibomian gland secretions remains the same, but they are much more viscous, which can lead to obstruction and inflammation. There is also an increased epithelial turnover in the conjunctiva and in the Meibomian glands [1].

Psoriasis is part of the differential diagnosis of scaly blepharitis, especially with seborrheic dermatitis. A study carried out on 447 patients with blepharitis revealed that the causes were irritant dermatitis in 21% of the cases, atopic dermatitis in 13.5% and psoriasis in only 2.3%. In another study of 105 patients with blepharitis, psoriasis was identified in only 3.8% of patients [2].

Psoriasis of the ear lobe and tip of the nasal pyramid

The presence of erythematous-squamous plaques on the ear lobe associated with scaly lesions on the scalp directs the diagnosis towards psoriasis. Nasal pyramid involvement occurs in the context of facial psoriasis.

Psoriasis gyrata

Psoriasis gyrata represents a particular form described in the works of the 19th century. Clinically, it presents as large lesions in the form of arabesque, especially on the trunk. Sometimes, in the early stages, the lesions can take an annular form, which in time can lead to extended polycyclic forms.

Blaschko-linear psoriasis

Like in other inflammatory diseases, psoriasis can sometimes take on a Blaschko-linear appearance, which is due to mosaicism. These forms of psoriasis should not be confused with inflammatory linear epidermal nevus (ILVEN), Blaschko-linear lichen or lichen striatus, biopsy remaining sometimes necessary to establish the diagnosis.

Figura 1. Psoriazis palpebral.
Figure 1. Palpebral psoriasis.

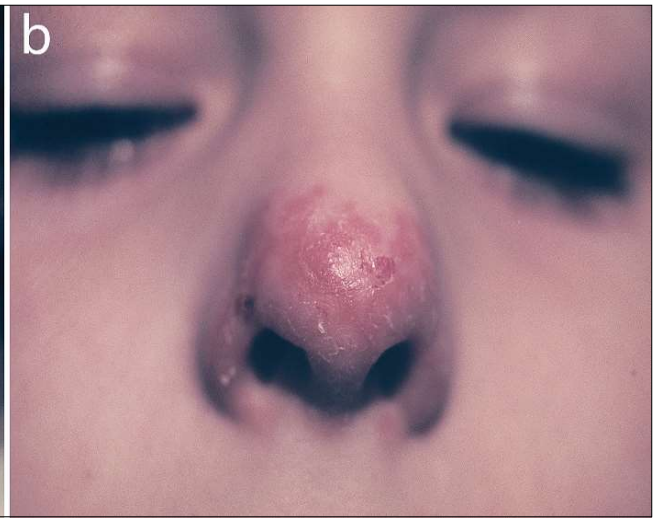
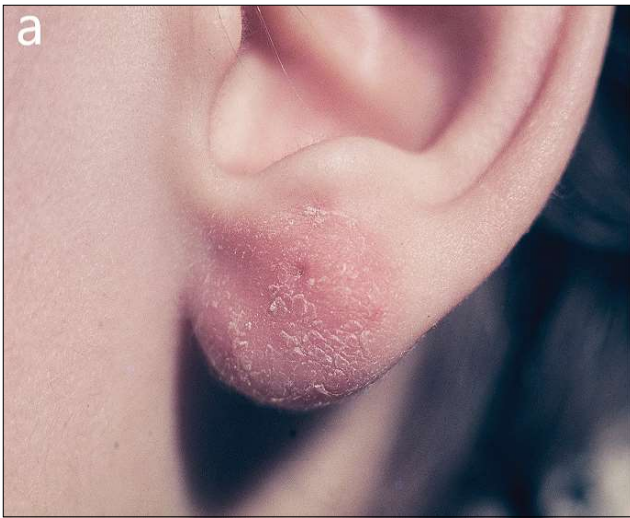
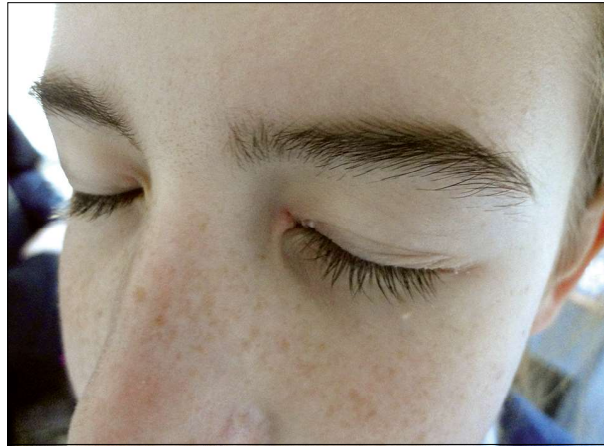Figura 2. a. Psoriazisul lobului urechii. b. Psoriazisul vârfului piramidei nazale.
Figure 2. a. Psoriasis of the ear lobe. b. Psoriasis of the tip of the nasal pyramid.

Figura 3. Psoriazis gyrata.
Figure 3. Psoriasis gyrata.

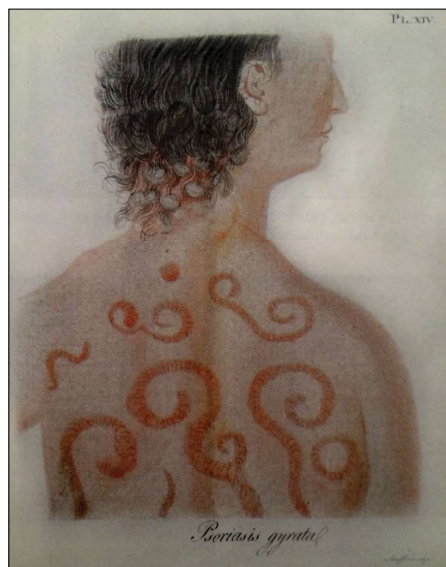

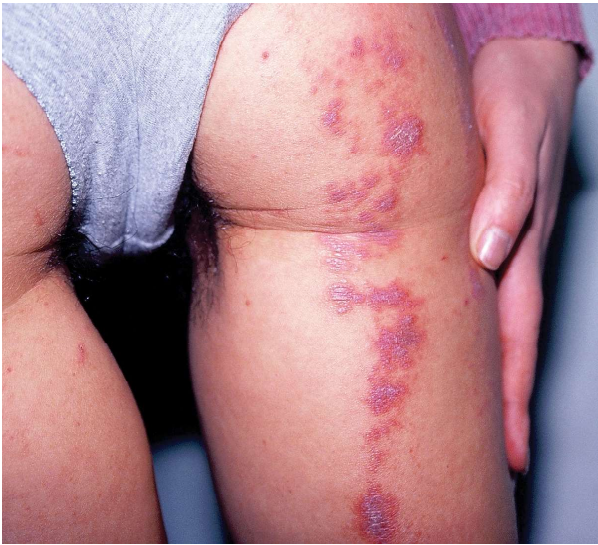


Figura 4. Psoriazisul Blaschko-liniar.
Figure 4. Blaschko-linear psoriasis.

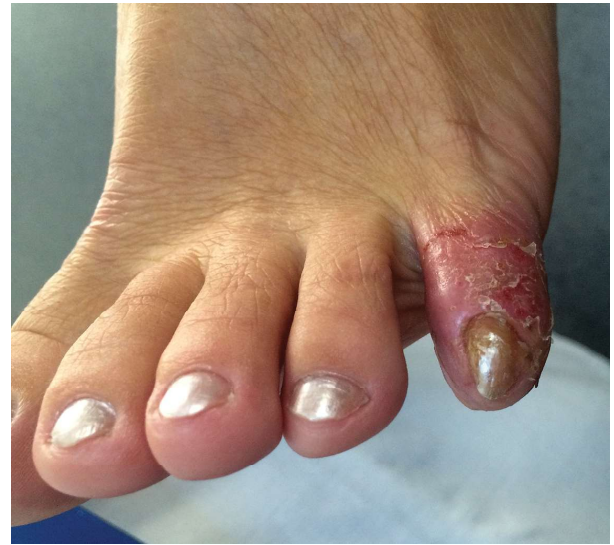

Figura 5. Acrodermatita Hallopeau.
Figure 5. Hallopeau acrodermatitis.

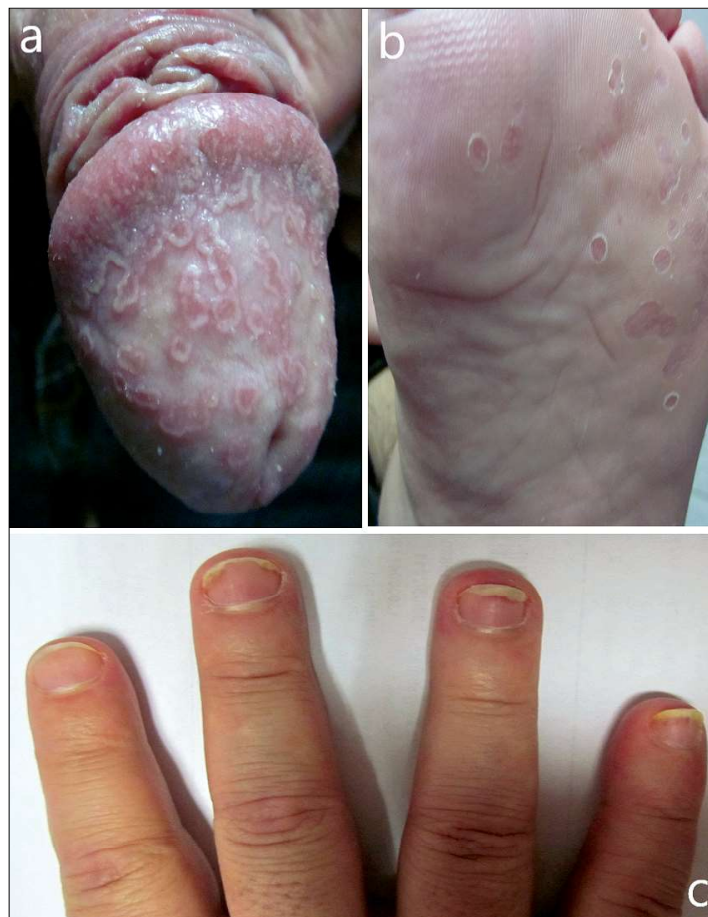

Figura 6. Artrita reacțională: a. Balanită circinată. b. Keratoderma blennorrhagicum. c. Hiperkeratoză subunghială.
Figure 6. Reiter reactive arthritis: a. Circinate balanitis. b. Keratoderma blennorrhagicum. c. Subungual hyperkeratosis.

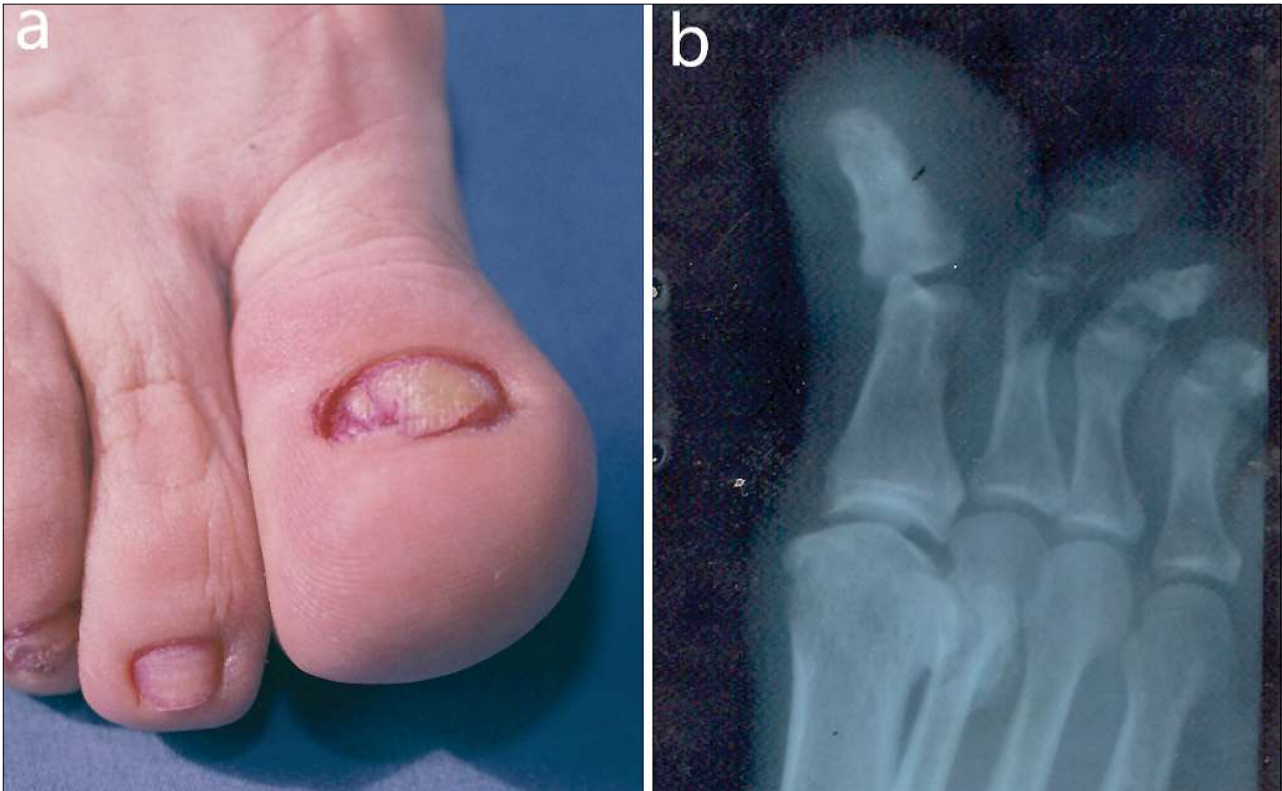

Figura 7. a, b. Onicopahidermo-periostita psoriazică a halucelui.
Figure 7. a, b. Psoriatic onycho-pachydermo periostitis of the hallux.

biopsia fiind uneori necesară în stabilirea diagnosticului.

Trebuie remarcat că în cazul unui psoriazis generalizat pot exista linii „psoriazis-free”. De asemenea, există situații când la pacienții cu psoriazis generalizat tratați cu medicație biologică, marea majoritate a leziunilor regresează, persistând totuși mai multe linii Blaschko afectate de psoriazis [3].

Psoriazisul cu afectare particulară

Acrodermatita Hallopeau

Acrodermatita Hallopeau reprezintă o formă foarte rară de psoriazis pustulos. Poate debuta în copilărie, caracterizându-se clinic prin eritem acoperit de pustule și scuame asociat cu afectare unghială, cu prinderea extremității distale a degetelor de la mâini și picioare. Mâinile sunt afectate mai frecvent, iar leziunile sunt de obicei

It should be noted that in the case of generalized psoriasis there may be „psoriasis-free” lines. Also, there are situations when, in patients with generalized psoriasis treated with biological medication, the majority of the lesions regress, while several Blaschko-linear psoriasis lesions persist [3].

Psoriasis with particular involvement

Hallopeau acrodermatitis

Hallopeau acrodermatitis is a very rare form of pustular psoriasis. It can begin during childhood, clinically being characterized by erythema covered with pustules and scales associated with nail involvement and also with involvement of the distal extremity of the fingers and toes. The hands are more frequently affected and the lesions are usually asymmetrical. In evolution, the disease can remain localized for years, or it can extend towards the proximal

asimetrice. În evoluție, boala poate rămâne localizată mai mulți ani, dar există și posibilitatea extinderii spre extremitatea proximală a degetelor și palmelor. Este posibilă și resorbția progresivă a ultimei falange, distrugerea aparatului unghial, dând în final aspect de „deget efilat”. Uneori, acrodermatita Hallopeau se poate asocia cu psoriazisul pustulos generalizat și cu prezența limbii geografice.

Artrita reacțională

Artrita reacțională, numită și sindromul Fiessinger-Leroy-Reiter sau sindromul Reiter este definit prin triada istorică: uretrită, poliartrită acută sau subacută asimetrică, conjunctivită, forma completă a sindromului fiind prezentă la o treime dintre pacienți. Artrita reacțională urmează unei infecții uretrale sau digestive, incriminându-l de agenți infecțioși precum Chlamydia trachomatis, Mycoplasma, Ureaplasma, Salmonella, Shigella, etc.

Manifestările cutaneo-mucoase apar în 20% din cazurile de artrită reacțională, îndeosebi în formele post-veneriene. Acestea cuprind leziuni bucale fugace, balanită circinată cu leziuni psoriaziforme rotunde, policiclice, scuamoase și uneori chiar erozive, keratoderma palmo-plantară (keratoderma blennorrhagicum) cu leziuni de aspect „en clous de tapisserie” (cuie de tapiser), placardele psoriaziforme ale membrilor având un strat cornos foarte gros asemănător unei scuamo-cruste dure și hiperkeratoză subunghială. Examenul histopatologic al leziunilor cutanate indiferent de localizarea acestora este de psoriazis, iar cel al eroziunilor bucale este de psoriazis pustulos.

Diagnosticul diferențial al artritei reacționale trebuie făcut cu psoriazisul artropatic după cum remarca Belz și colab. [4], cu care prezintă o serie de trăsături comune. Acestea includ aspecte radiologice, cutanate și histologice, anomalii unghiale, deget în formă de cârnat, oligoartropatie, sacroileite, talalgii. Ambele afecțiuni au factorul reumatoid și anticorpul antinucleari seronegativi și o incidență crescută a HLA-B27 pozitiv.

extremity of the fingers and palms. Progressive resorption of the distal phalanx is also possible, destroying the nail apparatus, finally giving the appearance of a „thinned finger”. Sometimes Hallopeau acrodermatitis can be associated with generalized pustular psoriasis and geographic tongue.

Reactive arthritis

Reactive arthritis, also known as Fiessinger-Leroy-Reiter syndrome or Reiter syndrome, is defined by the historical triad: urethritis, acute or subacute asymmetric polyarthritis and conjunctivitis, the complete form of the syndrome being present in a third of patients. Reactive arthritis is usually triggered by either a urethral or digestive tract infection, the main culprits being infectious agents such as Chlamydia trachomatis, Mycoplasma, Ureaplasma, Salmonella, Shigella, etc.

Cutaneous-mucosal manifestations occur in 20% of reactive arthritis cases, especially in post-venereal forms. These include elusive oral lesions, circinate balanitis with round, polycyclic, scaly and sometimes erosive psoriasiform lesions, palmo-plantar keratoderma (keratoderma blennorrhagicum) with „en clous de tapisserie” (tapestry nail) lesions, psoriasiform plaques of the limbs having a very thick stratum corneum resembling a rough squamo-crust and subungual hyperkeratosis. The histopathological examination of skin lesions regardless of their location, is typical for psoriasis, and in the case of oral erosions, it resembles pustular psoriasis.

The differential diagnosis of reactive arthritis should include arthropathic psoriasis as noted by Belz et al. [4], with which it has a number of common features. These include radiological, cutaneous and histological aspects, nail abnormalities, sausage finger, oligoarthropathy, sacroiliitis, talalgia. Both conditions have seronegative rheumatoid factor and antinuclear antibodies and an increased incidence of HLA-B27 positivity.

Onicopahidermo-periostita psoriazică a halucelui

Onicopahidermo-periostita psoriazică a halucelui (OP3GO) nu este specifică halucelui, putând afecta și alte degete de la mâini și picioare. Poate apărea izolat sau asociată cu leziuni de psoriazis. OP3GO se caracterizează prin asocierea la același deget a onicopatiei psoriazice cu îngroșarea părților moi distale și osteoperiostita falangei distale. După unii autori, prezența îngroșării inflamatorii și dureroase a părților moi ale halucelui asociată cu osteoperiostita ultimei falange ar permite afirmarea naturii psoriazice a onixului fără a necesita efectuarea biopsiei. La fel, constatarea onixului psoriatic asociat cu îngroșarea inflamatorie și dureroasă a părților moi ale ultimei falange permit suspiciunea existenței osteo-periostitei ultimei falange. Clinic, OP3GO se caracterizează printr-un eritem al halucelui de obicei nescamos și fără pustule, dureros, necesitând tratament sistemic, topicile nereacționând pe durerea și inflamația părților moi. Radiologia evidențiază tumefierea părților moi periarticulare interfalangiene, fără leziuni osoase decelabile radiografic și reacție periostală.

OP3GO ar avea ca explicație legătura anatomică existentă între unghie și enteza articulației interfalangiene distale. Diagnosticul diferențial trebuie făcut în principal cu degetul lui Bauer din artrita psoriazică ce asociază pe același deget de la mâini sau picioare onicopatia psoriazică, perionixul și artrita articulației interfalangiene distale. De asemenea, OP3GO trebuie diferențiată de pahidermo-periostoză sau osteoartropatia hipertrofică caracterizată prin îngroșarea segmentară a pielii și hipertrofia osoasă cu degete groase având extremitățile distale sub formă de "bețișoare de tobă", dar fără a prezenta modificările psoriatică ale unghiilor. Îngroșarea dureroasă a părților moi din OP3GO impune diagnosticul diferențial de gută, iar afectarea unghială, de onicomicoză [5].

Psoriatic onycho-pachydermo periostitis of the hallux

Psoriatic onycho-pachydermo-periostitis of the hallux (OP3GO) is not specific to the hallux, as it can also affect other fingers and toes. It can occur either isolated or associated with psoriasis lesions. OP3GO is characterized by the association, in the same finger, of psoriatic onychopathy with distal soft tissue enlargement and osteoperiostitis of the distal phalanx. According to some authors, the presence of inflammatory and painful enlargement of the soft tissues of the hallux associated with osteo-periostitis of the distal phalanx are sufficient enough to consider the onyx as psoriatic, without requiring a biopsy. Similarly, the presence of psoriatic onyx associated with inflammatory and painful thickening of the soft tissues of the distal phalanx raise the suspicion of the presence of osteo-periostitis of the distal phalanx. Clinically, OP3GO is characterized by hallux erythema, usually nonsquamous and without pustules, painful, requiring systemic treatment, as topical treatments cannot resolve the pain and soft tissue inflammation. Radiology reveals swelling of the periarticular interphalangeal soft tissues, without detectable bone lesions or periosteal reactions.

OP3GO could be explained by the existing anatomical relationship between the nail and the entheses of the distal interphalangeal joint. The differential diagnosis should include Bauer's finger in patients with psoriatic arthritis that associates psoriatic onychopathy, perionyxis and arthritis of the distal interphalangeal joint on the same finger or toe. Also, OP3GO must be differentiated from pachydermoperiostosis or hypertrophic osteoarthropathy characterized by segmental thickening of the skin and bone hypertrophy, the patients having thick fingers with distal extremities resembling „drum sticks“, but without psoriatic changes of the nails. The painful thickening of the soft tissues of OP3GO requires a differential diagnosis with gout, and the nail involvement, with onychomycosis [5].

Bibliografie/Bibliography

1. Ayala F, Fabbrocini G, Bacchilega R, et al. Eyelid dermatitis: an evaluation of 447 patients. *Am J Contact Dermat.* 2003;14(2):69-74.
2. Zengin N, Tol H, Balevi S, Gündüz K, Okudan S, Endoğru H. Tear film and meibomian gland functions in psoriasis. *Acta Ophthalmol Scand.* 1996; 74(4): 358-360. doi: 10.1111/j.1600-0420.1996.tb00708.x
3. Sfia M, Roth-Mall B, Tortel MC, Guillaume JC, Cribier B. [Blasch-kolinear psoriasis revealed by infliximab therapy]. *Ann Dermatol Venereol.* 2009;136(12):898-903. doi:10.1016/j.annder.2009.09.011
4. Belz J, Breneman DL, Nordlund JJ, Solinger A. Successful treatment of a patient with Reiter's syndrome and acquired immunodeficiency syndrome using etretinate. *J Am Acad Dermatol.* 1989;20(5 Pt 2):898-903. doi:10.1016/s0190-9622(89)70103-1
5. Oanță A. Onicopahidermo-periostita psoriazică a halucelui. În: Oanță A. *Dermatologia în cazuri clinice*, vol I. Brasov: Editura Universității Transilvania; 2004; 39-41.

Conflict de interese
NEDECLARATE

Conflict of interest
NONE DECLARED

Adresa de corespondență: Dr. Mircea Ambros
Clinica Dermatologie Târgu-Mureș, Spitalul Clinic Județean Mureș România
E-mail: ambrosmircea@yahoo.fr

Correspondance address: Dr. Mircea Ambros
Dermatology Clinic Târgu-Mureș, Mureș Country Hospital, Romania
E-mail: ambrosmircea@yahoo.fr

Instrucțiuni pentru autori

REVISTA DE DERMATOLOGIE este revista oficială a Societății Române de Dermato-Venerologie. Revista de Dermatologie își propune să contribuie la promovarea progresului medical în domeniul dermato-venerologiei abordând toate aspectele acestui domeniu. Revista apare în patru numere pe an, timpul mediu de apariție a unui articol fiind de trei luni de la data intrării în redacție.

- I. Revista de Dermatologie primește articole care se încadrează în următoarele categorii:
 - Editoriale (puncte de vedere), maxim trei pagini cu discutarea subiectului cu comitetul de redacție
 - Articole de cercetare originală, maxim zece pagini (studii clinice și experimentale, probleme de terapeutică)
 - Cazuri clinice, maxim șase pagini
 - Articole generale (sinteze), maxim zece pagini
 - Scurte comunicări, maxim trei pagini
 - Scrieri către autori, maxim două pagini
 - Recenzii carte, maxim 1-2 pagini
 - Anunțuri (manifestări științifice, raportări, alte evenimente)

- II. Modul de prezentare a articolelor

Conținutul unui articol trebuie aranjat în ordinea următoare:

1. titlu; 2. rezumat; 3. introducere; 4. material și metodă; 5. rezultate; 6. discuții; 7. concluzii; 8. mențiuni; 9. bibliografie; 10. legenda figurilor; 11. figuri (fotografii); 12. tabele.

Paginile vor fi numerotate, inclusiv bibliografia.

- Prima pagină cuprinde: titlul, numele autorului (autorilor) fără a prezenta titluri academice, orașul unde își desfășoară activitatea profesională, cu asterix în subsolul paginii, unitatea de lucru unde își desfășoară activitatea. Este recomandat ca numărul autorilor să nu fie mai mare de șase.
- În continuare prima pagină va cuprinde rezumatul articolului în limba română și în limba engleză, maximum 300 de cuvinte pentru fiecare rezumat.
- După fiecare rezumat se atașează cuvintele cheie în număr de 3-7 în limba română și engleză.
- În subsolul paginii se trece persoana de corespondență cu nume complet adresă de corespondență completă (poștă, telefon, fax, e-mail).
- Textul articolului trebuie scris la două rânduri cu margine de 3 cm stânga, cu prezența obligatorie a semnelor diacritice caracteristice ortografiei române. Articolul trebuie trimis atât pe hârtie cât și pe suport electronic (CD, dischetă). Pe marginea articolului se pot preciza localizările aproximative ale tabelelor sau figurilor.
- După textul articolului și înaintea bibliografiei sunt trecute mulțumirile, sursele de finanțare, acorduri de finanțare sau de altă natură care pot să existe cu firmele ale căror produse (medicamente sau materiale sanitare) sunt menționate în articol.
- Referințele bibliografice vor avea un număr care respectă ordinea citării în text, sau în ordinea alfabetică a autorilor principali, fiecare referință bibliografică comportă numele primilor trei autori urmat de inițiala prenumelui, titlul articolului în limba de origine, numele prescurtat al revistei (în conformitate cu abrevierea de uz general din Index Medicus, anul apariției, volumul, prima și ultima pagină, pentru cărți se va menționa autorul, titlul, editura, orașul, anul apariției. În text numărul referinței bibliografice va fi încadrat în paranteze drepte. Exemplu: Nume autori-nume inițială, titlul articolului în limba de origine, titlul revistei, an apariție, volum, prima și ultima pagină.
- Tabele (grafice, scheme). Fiecare tabel (grafic, schemă) va figura pe o pagină separată, va fi numerotat cu cifre romane și va avea un titlu, autorul va preciza locul unde trebuie inserat în text.

- Figurile (fotografiile) vor fi clare, numerotate cu cifre arabe pe verso, în ordinea în care apar în text, facultativ însoțite de o legendă dactilografiată pe o foaie separată, cu săgeți indicatoare de poziționare. Figurile, fotografiile vor fi trimise atât pe hârtie fotografică cât și pe CD. Autorii vor preciza locul unde trebuie inserate în text, vor fi atașate articolului în plic. Trebuie protejată identitatea pacienților care apar în fotografii (identitate ascunsă sau acord de publicare).
- Articolele pot fi trimise atât în limba română cât și în limba engleză, publicarea se va face în funcție de limba în care a fost trimis articolul sau după cum specifică autorii.

III. Articolele trimise spre publicare vor trebui să îndeplinească următoarele condiții:

- Toate articolele vor fi supuse recenziei editoriale și acolo unde este cazul pentru avizul de publicare se va apela la referenți aleși din cadrul comitetului științific al revistei. Opiniile acestor referenți vor fi comunicate autorilor articolului supus recenziei.
- Articolele trimise la redacție trebuie să fie originale și nepublicate anterior (parțial sau total) și să nu fie trimise concomitent pentru evaluare altei reviste.
- În cazul în care într-un articol apar scheme, figuri, tabele, paragrafe din alte articole se presupune că autorii articolului trimis spre publicare au acordul de reproducere a autorilor inițiali. Totodată autorii sunt obligați să se asigure că materialul trimis nu este calomnios, sau încalcă alte drepturi de autor.
- Experimentele cu subiecți umani prezentate în articol trebuie să respecte standardele etice înscrise în Declarația de la Helsinki. Este de presupus că autorii au acordul comitetului de etică al instituției în care s-a desfășurat experimentul și au acordul pacienților pentru experimentele efectuate. De asemenea studiile efectuate pe animale de laborator trebuie să respecte reglementările în domeniu.
- Autorii articolelor trimise spre publicare trebuie să evite conflictele de interese și să menționeze la sfârșitul articolelor, acolo unde este cazul, sursa de finanțare.
- Prin publicarea articolului autorul transferă dreptul de reproducere al acestuia Societății Române de Dermatologie, nici un articol întreg sau parte a acestuia nu poate fi reprodus în alte publicații fără acordul scris al redacției revistei Dermatovenerologia.
- Punctele de vedere sau opiniile exprimate în articolele publicate nu reflectă automat punctul de vedere al editorilor, al comitetului științific al revistei sau al Societății de Dermatologie. De asemenea publicarea unor reclame nu constituie un gir din partea editorilor, comitetului științific sau al Societății Române de Dermatologie pentru conținutul acestor reclame.

IV. Autorii și coautorii trebuie să declare conflictul de interese.

V. Articolele vor fi trimise la Sediul AMR, pentru revista de Dermatologie, sau direct redactorului șef al revistei

Str. Ionel Perlea nr. 10, Sector 1, București, 010209, România
 Tel./Fax: 021-318.06.26
 e-mail: office@srd.ro
 www.srd.ro

Comitetul de redacție

Instructions to authors

The **ROMANIAN JOURNAL OF DERMATOLOGY** is the official organ of the Romanian Society of Dermatology & Venereology. It welcomes contributions that advance the medical science and practice of dermatology and venereology. Emphasis is placed upon aspects of the specialty that are of interest to the practicing dermato-venereologist. The journal has four editions in a year. The medium time for an article to be published after submitted to the Editor is three months.

I. Types of Contribution:

Manuscripts are welcome in the following categories and preference will be given to articles that fall within the limits and definitions given:

- Editorials (brief substantiated commentary on particular subjects): Maximum three pages and should be initially discussed with the Editor Committee
- Original Research Articles (clinical and investigative laboratory research articles, therapeutically challenges): Maximum ten pages
- Case Reports: Maximum six pages
- General Articles (synthesis): Maximum ten pages
- Brief Communications: Maximum three pages
- Letters to the Authors: Maximum two pages
- Book Reviews: Maximum 1-2 pages
- Advertisements (scientific events, conference reports, etc.)

II. Organization of Manuscripts

The article should contain in this exact order:

1. Full title; 2. Abstract; 3. Introduction; 4. Materials and Methods; 5. Results; 6. Discussions; 7. Conclusions; 8. Other comments; 9. References; 10. Figures legend; 11. Figures (photos); 12. Tables. Every part of the manuscript, including the title page, references, tables, etc., should be numbered.

- First page should contain: full title, name(s) of the author(s) without academic titles, complete postal address(es) of the affiliations(s) of the authors(s). We recommend the maximum number of authors should not exceed six for an article.
- Next, first page should contain the article's abstract in Romanian (for romanian authors) and English, maximum 300 words for each abstract.
- After each abstract a list keywords (3-7 items) should be attached in Romanian and English.
- At the end of the first page the complete name, complete telephone, fax numbers and current e-mail address of the corresponding author should be mentioned.
- The entire manuscript should be typed double-space, with a 3 cm space to the left side and with mandatory Romanian diacritical signs. The article should be sent to the Editor in the form of listed material and also electronic format (CD, floppy disc). The approximate position of the figures and tables can be mentioned.
- After the main text of the article and before references authors are request to disclose the financial sources, any financial or other arrangement they may have with a company whose product is mentioned in this article.
- All publications cited in the text should be presented in a list of references following the text of the manuscript. References should be numbered in accordance with appearance in the text or in alphabetical order of the main authors. Every reference should contain the family name and the initial of the first name of the three main authors, the original article's name, the abbreviated publication's name (according to the Medical Subject Headings from Index Medicus), the year when was published, the number of the publication, first and last page and for the books the author name and title, the Editor, town, year of publicaton. In the manuscript the reference's number should be listed in straight parenthesis.

- Tables should be presented on separate sheets of paper, they should have brief and self-explanatory titles and be numbered with Romanic letters in the order in which they appear in the text. The author will specify the place where the tables will be inserted in the text.
- Figures (photos) must have a good quality; the back of each figure should carry the following information: figure number in the order in which they appear in the text and an arrow indicating the top of the figure. The figures will be sent as photographs and in electronic format (CD). Authors must mention where figures will be inserted in the text. Patients appearing in photographs should have their identity concealed or should give write consent to publication.

III. The manuscripts have to respect all the following conditions:

- All articles will be subject to peer-review by one or more referees of the Scientific Editor Committee. The comments of these referees will be passed later on to the authors of the manuscript.
- Submission of an article is understood to imply that the article is original and unpublished and not being considered for publication elsewhere.
- Any material (figures, tables, paragraphs from other articles) which has been published elsewhere must be accompanied by written consent to republication by the copyright holder and the authors. It is the author's responsibility to ensure that no part of any manuscript submitted for publication in the journal will be libelous or infringe upon or violate any copyright or any other personal or proprietary rights, or negligently contain material which will be harmful or otherwise be unlawful.
- Human subject experiments should be in accordance with the ethical standards of a responsible committee and with the Helsinki Declaration. Animal studies should also be carried out within recognised guidelines for the care of laboratory animals.
- Authors must avoid conflict of interest and are requested to disclose any financial or other arrangement they may have with a company whose product is mentioned in this article.
- The author will transfer the manuscript's copyright to the Romanian Society of Dermatology & Venereology and the material (figures, tables, paragraphs) from the article can't be published anywhere else without the written consent of the Dermatology Journaly.
- The Publisher, the Romanian Society of Dermatology & Venereology and the Scientific Editor Committee cannot be held responsible for errors or any consequences arising from the use of information contained in this journal; the views and opinions expressed do not necessarily reflect those of the Publisher, the Romanian Society of Dermatology & Venereology and the Scientific Editor Committee of the products advertised.

IV. The authors and coauthors have to declare the conflict of interest.

V. Articles will be sent to:

Romanian Society of Dermatology & Venereology

Str. Ionel Perlea no. 10, Sector 1, Bucharest, 010209, Romania

Tel./Fax: 004021-318.06.26

e-mail: office@srd.ro

www.srd.ro