

## PEMFIGUS FOLIACEU LA UN PACIENT VÂRSTNIC

## PEMPHIGUS FOLIACEUS IN AN ELDERLY PATIENT

MIHAELA ȚOVARU\*, DENISA URZICEANU\*, DELIA BOTEZATU\*, MARIA GRIGORE\*\*,  
SIMONA ROXANA GEORGESCU\*

### Rezumat

*Pemfigusul foliaceu este o maladie buloasă autoimună, rară, mediată de anticorpi de tip Ig G4 împotriva desmogleinei 1 (Dsg-1).*

*Prezentăm cazul unui pacient în vârstă de 80 de ani care se internează în clinica noastră pentru o erupție cutanată polimorfă, formată din plăci eritemato-scuamoase la nivelul feței și scalpului, eroziuni acoperite de cruste la nivelul toracelui anterior și posterior. Pe baza aspectului clinic, al examenului histopatologic, imunofluorescenței directe și ELISA anti Dsg-1 s-a stabilit diagnosticul de pemfigus foliaceu. Sub tratament local și sistemic cu corticoizi evoluția a fost favorabilă.*

**Cuvinte cheie:** pemfigus foliaceu, desmogleina-1, bule superficiale.

Intrat în redacție: 24.03.2016

Acceptat: 21.04.2016

### Summary

*Pemphigus foliaceus is a rare, autoimmune, bullous disease caused by Ig G4 antibodies directed against desmoglein 1 (Dsg-1).*

*We present the case of a 80 year-old male patient who came to our clinic for a polymorphous eruption, formed by erythematous-squamous plaques on the face and scalp, crusty erosions on the anterior and posterior thorax. Based on the clinical appearance, histopathological examination, direct immunofluorescence and ELISA anti Dsg-1 antibodies a diagnosis of pemphigus foliaceus was established. Due to the systemic and topical treatment with corticoids the evolution was good.*

**Key words:** pemphigus foliaceus, desmoglein-1, superficial blisters.

Received: 24.03.2016

Accepted: 21.04.2016

### Introducere

Pemfigusul foliaceu este o maladie buloasă autoimună caracterizată histologic prin bule intraepidermice superficiale și imunologic prin anticorpi de tip Ig G4 împotriva glicoproteinei de adeziune intercelulară, desmogleina 1 [1]. Pemfigusul foliaceu este o boală rară, incidența și prevalența acestuia la nivel global fiind foarte scăzute. Există două subtipuri majore de pemfigus foliaceu, cel sporadic și cel endemic (fogo selvagem), întâlnit în special în zonele rurale din

### Introduction

Pemphigus foliaceus is a autoimmune blistering disease characterized by superficial blisters and Ig G4 antibodies directed against the adhesion glycoprotein, desmoglein 1 [1]. Pemphigus foliaceus is a rare disease having a very low worldwide incidence and prevalence. There are two predominant types of pemphigus foliaceus: the sporadic one and the endemic (fogo selvagem), found mainly in the rural areas of Brazil and South Africa [2]. Regarding the

\* Clinica de Dermato-Venerologie, Spitalul Clinic de Boli Infecțioase și Tropicale „Dr. Victor Babeș”, București.

Clinical Hospital of Infectious and Tropical Diseases “Dr. Victor Babeș”, Department of Dermato-Venerology, Bucharest.

\*\* Departamentul de histopatologie, Spitalul Clinic de Boli Infecțioase și Tropicale “Dr. Victor Babeș”, București.

Clinical Hospital “Dr. Victor Babeș”, Department of Histopathology, Bucharest.

Brazilia și în Africa de Sud [2]. În ceea ce privește pemfigusul foliaceu sporadic, vârsta medie de apariție este între 50 și 60 de ani, iar distribuția pe sexe este aproximativ egală [3]. Clinic, boala se caracterizează prin eroziuni acoperite de cruste, situate mai ales la nivelul zonelor seboreice: torace, față, scalp, fără apariția leziunilor mucoase.

### Caz clinic

Prezentăm cazul unui pacient în vârstă de 80 de ani care se internează în clinica noastră pentru o erupție cutanată polimorfă, diseminată, pruriginoasă. Examenul clinic local decelează papule și placarde eritemato-scuamoase, bine delimitate, localizate la nivelul feței, și scalpului precum și eroziuni acoperite de crustă groasă, aderentă pe suprafață, situate pe toracele anterior și posterior dar și pe gambe, fără leziuni la nivelul mucoaselor. În pliurile axilare și inghinale pacientul prezintă placarde eritematoase, bine delimitate, urât mirositoare. Debutul leziunilor a avut loc în urmă cu aproximativ șase luni la nivelul feței și scalpului, cu apariția progresivă pe trunchi, gambe și în pliuri. În urma unui consult dermatologic în teritoriu, pacientul a fost diagnosticat pe baza examenului clinic cu lupus eritematos cronic. A urmat cure scurte de Hidroxiclorochină 400mg /zi precum și tratament local cu corticoizi, fără ameliorarea leziunilor. În prezent, pacientul nu mai urmează niciun tratament la domiciliu de circa o lună, leziunile extinzându-se; neagă orice altă afecțiune cronică. Examenul clinic general nu prezintă alte modificări patologice.

Pe baza aspectului clinic diagnosticul de etapă este de pemfigus. S-a practicat biopsie de la nivelul unei leziuni cu examen histopatologic ce a relevat fragment de tegument cu moderată acantoză și papilomatoză; zonă de acantoliză intraepidermică superficială (în stratul granulos) și subcorneoasă; în derm infiltrat dens format din limfocite, histiocite și eozinofile, aspectul histopatologic stabilind diagnosticul de pemfigus foliaceu. Imunofluorescența directă confirmă diagnosticul, arătând colorarea fluorescentă în jurul keratinocitelor, de-a lungul întregului epiderm iar ELISA anti Dsg-1 a avut o valoare ridicată (>100), anti Dsg-3 fiind negativi. Atât parametrii hematologici și biologici cât și probele

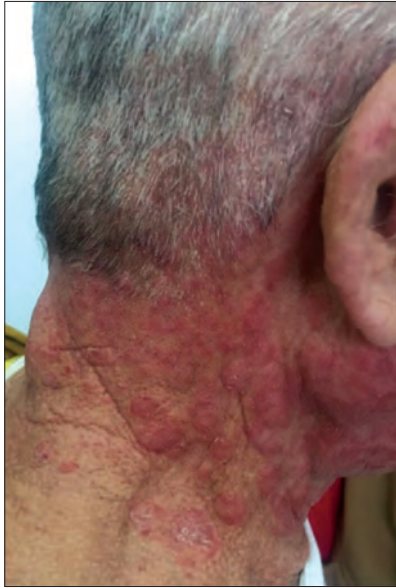sporadic pemphigus foliaceus, the mean age of onset is between 50 and 60 years and the sex distribution is approximately equal [3]. Clinically, the disease is characterized by erosions covered by crust scattered in a seborrheic distribution: face, scalp, thorax, without any mucosal lesions.

### Clinical case

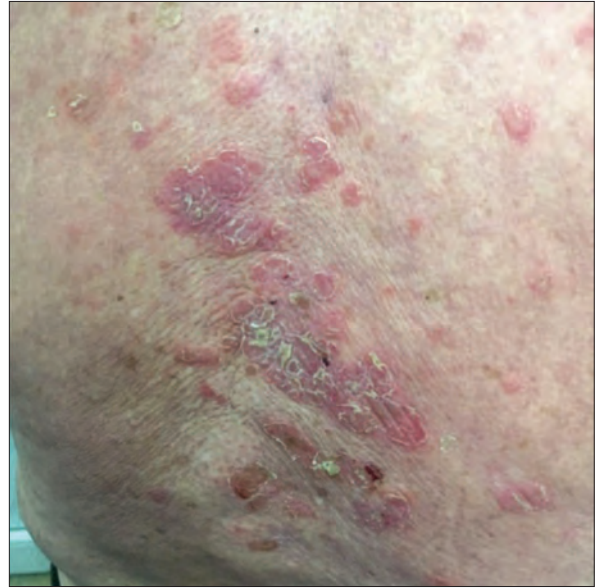We present the case of a 80 year-old male patient who came to our clinic for a pruritic, disseminated, polymorphous eruption. The local exam revealed well demarcated, erythematous-squamous papules and plaques located on the face and scalp, also erosions covered by adherent crust on the anterior and posterior thorax and shanks, without any mucosal lesions. In the axillary and inguinal folds the patient had malodorous, well demarcated, erythematous plaques. The lesions started six months ago on the face and scalp, with a progressive spread on the trunk, shanks and folds. The patient was diagnosed by a local dermatologist, based on the clinical appearance, with chronic lupus erythematosus. He was treated with Hydroxychloroquine 400 mg/day and topical corticoids, without having any improvement. At present, the patient hasn't followed any treatment for a month and the lesions became wide-spread during this period. The general examination didn't reveal other pathological findings and the medical history is not relevant.

Based on the clinical appearance it was established the diagnosis of pemphigus. We performed a biopsy with histopathological examination which showed papillomatosis and acanthosis; superficial epidermal acantholysis, in the granular layer, and also in the stratum corneum; dermal inflammatory infiltrate with lymphocytes, histiocytes and eosinophils. The histology established the diagnosis of pemphigus foliaceus. The direct immunofluorescence confirms the diagnosis, showing staining around keratinocytes throughout the epidermis and ELISA anti Dsg-1 autoantibodies had a high titer (>100), anti Dsg-3 antibodies were absent. The hematological, biological and immunological test (anti DNA antibodies, ANA, CIC) were within the normal range.

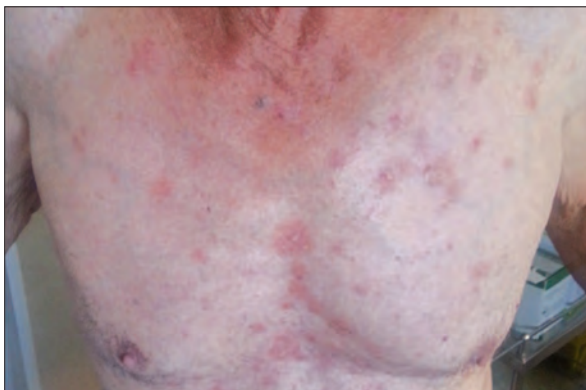We initiated a systemic treatment with Prednison 40 mg/day (0,5 mg/kg/day) which



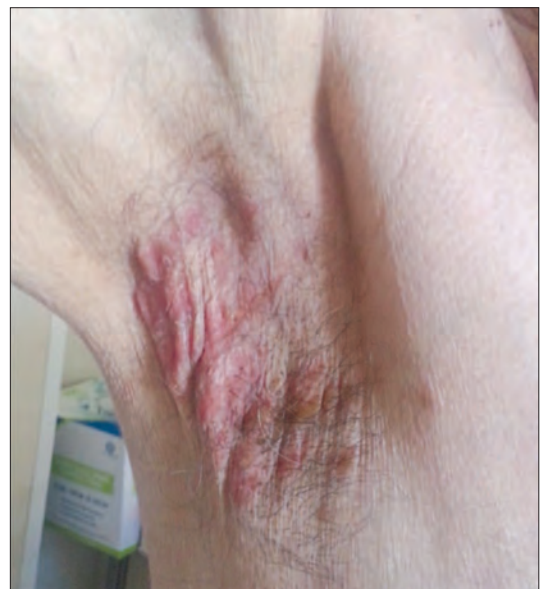*Fig. 1. Plăci eritemato-scuamoase, bine delimitate, localizate la nivelul feței, scalpului și cervical*  
*Fig. 1. Well demarcated, erythematous-squamous plaques located on the face, scalp and neck*



*Fig. 2. Eroziuni acoperite de crustă localizate pe toracele posterior*  
*Fig. 2. Crusty erosions on the posterior thorax*



*Fig. 3. Eroziuni situate pe toracele anterior*  
*Fig. 3. Erosions on the anterior thorax*



*Fig. 4. Placard eritematos, bine delimitat la nivel axilar*  
*Fig. 4. Well demarcated, erythematous axillary plaque*

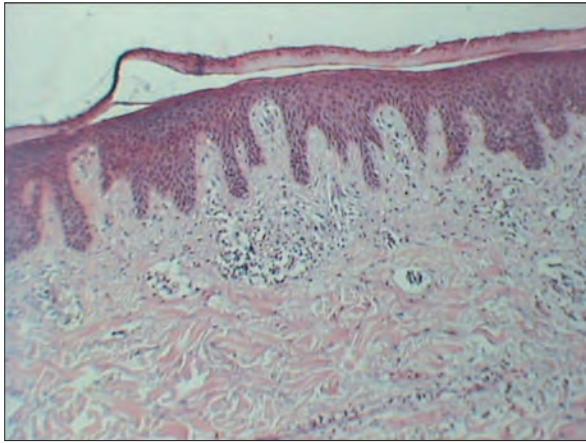


Fig. 5. HEx10 Acantoză, papilomatoză  
Fig. 5. Acanthosis, papillomatosis

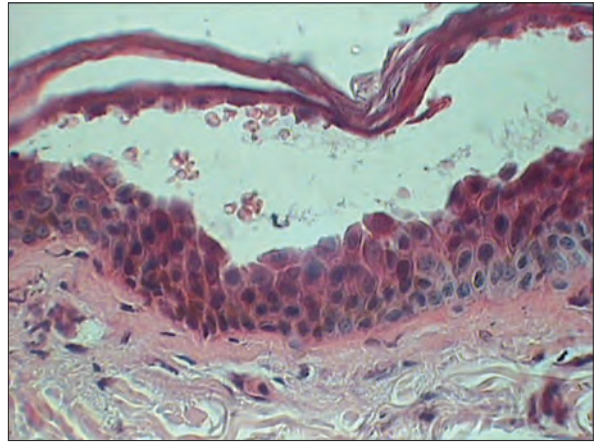


Fig. 6. HEx40 Acanțoliză superficială subcornoasă și în  
stratul granulos  
Fig. 6. Superficial acantholysis in the stratum corneum and  
the granular layer

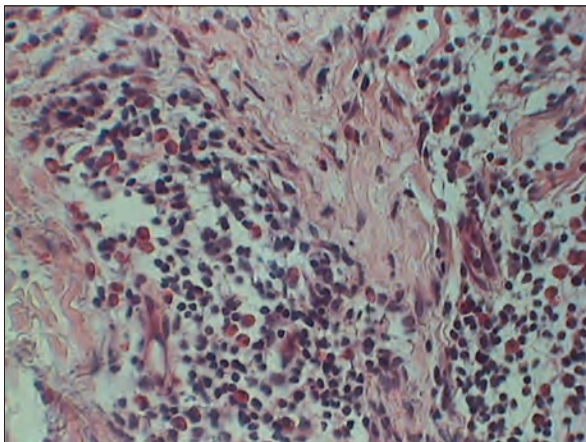


Fig. 7. HEx40 Infiltrat dermic dens format din limfocite,  
histiocite și eozinofile  
Fig. 7. Dermal inflammatory infiltrate composed of  
lymphocytes, histiocytes and eosinophils

imunologice realizate (Ac anti ADN, ANA, celule lupice, CIC) au fost în limite normale.

S-a instituit tratament sistemic cu Prednison 40 mg/zi (0,5 mg/kgc/zi) până la obținerea controlului bolii și absența apariției de leziuni noi, apoi s-a început scăderea progresivă a dozelor. S-a asociat și tratament local cu dermatocorticoizi potenți (propionat de clobetasol) și antimicotice la nivelul pliurilor. La trei luni de la debut, titrul de Ac anti Dsg-1 avea o valoare la limita superioară a normalului, iar la șase luni, acesta era negativ. În prezent, la opt luni de la diagnostic pacientul este în remisiune clinică și imunologică, fără terapie, fiind în continuare dispensarizat în clinica noastră.

was continued until the disease has been in a steady state, without other new lesions. A topical treatment with clobetasol propionate and antifungals (for the folds) was associated. Three months after disease onset the anti Dsg-1 antibodies titer was at the upper limit and six months after it was negative. At present, eight months after diagnosis, the patient is in clinical and immunological remission, without therapy, having periodic follow-ups in our clinic.

## Discussions

Pemphigus foliaceus is an acquired, autoimmune blistering disease in which the body's immune system produces Ig G antibodies

## Discuții

Pemfigusul foliaceu este o maladie buloasă autoimună, dobândită în care sistemul imun produce anticorpi de tip Ig G împotriva glicoproteinei de adeziune intercelulară Dsg-1. Legarea autoanticorpilor de Dsg-1, care este exprimată, mai ales, în stratul granulos, duce la pierderea adeziunii intercelulare și formarea de bule subcornose la nivelul epidermului. Manifestările clinice ale acestui proces vor fi bule superficiale, fragile, care se rup ușor, lăsând în urmă leziuni erozive [2]. Susceptibilitatea de a dezvolta pemfigus foliaceu a fost corelată cu prezența alelelor HLA-DR4, DR-14 și DR-1, dar spre deosebire de pemfigusul vulgar nu s-a putut asocia doar o singură alelă cu apariția bolii [4]. Există două tipuri principale de pemfigus foliaceu: idiopatic, care apare sporadic și fogo selvagem, o formă endemică, ce apare doar în anumite regiuni geografice. Au fost descrise și alte variante, mult mai rare de pemfigus foliaceu, precum pemfigusul eritematos (sindromul Senear-Usher) și pemfigusul foliaceu indus medicamentos. Dacă înainte pemfigusul IgA și pemfigusul herpetiform au fost descrise ca fiind variante de pemfigus foliaceu, în prezent, acestea sunt considerate subtipuri distincte de pemfigus, atât clinic cât și histopatologic [5]. Vârsta medie de apariție a bolii pare a varia în funcție de regiunea geografică. Dacă în Orientul Mijlociu vârsta de debut este de aproximativ 40 de ani, în Statele Unite și Europa s-a demonstrat o vârstă de debut mai mare, între 50 și 60 de ani [13]. Vârsta pacientului nostru nu se încadrează în această medie, fiind mai înaintată (80 de ani). Debutul leziunilor în pemfigusul foliaceu este, de obicei, insidios, cu leziuni erozive, acoperite de crustă, pe o bază eritematoasă, având distribuție seboreică: față, scalp, torace anterior și posterior. De cele mai multe ori bulele nu sunt evidente clinic deoarece acantoliza este localizată superficial iar acestea sunt fragile și se rup ușor. Spre deosebire de pemfigusul vulgar, pacienții cu pemfigus foliaceu nu dezvoltă leziuni la nivelul mucoaselor [6]. Însă, în ambele categorii de pemfigus leziunile pot fi exacerbate de expunerea la radiații ultraviolete. Formele ușoare de boală, cu leziuni eritemato-scuamoase și distribuție pe zonele expuse la soare pot fi diagnosticate eronat

against the adhesion glycoprotein, desmoglein 1. The binding of this autoantibodies to Dsg-1, which is mainly expressed in the granular layer of the epidermis, results in the loss of intercellular connections between keratinocytes and formation of subcorneal blisters [2]. Susceptibility to pemphigus foliaceus has been correlated with the presence of the HLA-DR4, DR-14 and DR-1 alleles, but unlike the pemphigus vulgaris no single allele has been associated with the disease [4]. There are two main types of pemphigus foliaceus: idiopathic, which occurs sporadically and fogo selvagem, and endemic form linked to some geographic areas. Other, rarer, variants of pemphigus foliaceus have been described, including pemphigus erythematosus (Senear-Usher syndrome) and drug-induced pemphigus. If previously IgA pemphigus and pemphigus herpetiformis have been described as variants of pemphigus foliaceus in the literature, now these diseases appear to be distinct subtypes of the general pemphigus category, both clinically and histopathologically [5]. The mean age of disease onset varies by region. If in the Middle East the mean age of onset is approximately 40 years, in the United States and Europe the average age is between 50 and 60 years [13]. Our patient doesn't fit in this interval, being older (80 year-old). In pemphigus foliaceus the lesions onset is insidious, with crusty erosions on an erythematous base, having a seborrheic distribution: face, scalp, anterior and posterior thorax. Most of the times the blisters are not clinically evident because the acantholysis is superficial and the blisters are fragile and they rupture very easily. Unlike pemphigus vulgaris, the patients with pemphigus foliaceus don't have mucosal lesions [6]. But, in both categories of pemphigus the lesions may be exacerbated by ultraviolet radiations. Mild forms of the disease, with erythematous-squamous lesions and a seborrheic distribution may be mistaken with chronic lupus erythematosus, as happened in our case.

There were some drug-induced cases of pemphigus foliaceus reported in the literature. The most commonly involved drugs are penicillamine, rifampicin but also the angiotensin-converting enzyme inhibitors, as Captopril, Lisinopril and the angiotensin II

ca lupus eritematos cronic, așa cum s-a întâmplat și în cazul pacientului nostru.

În literatura de specialitate au fost raportate cazuri de pemfigus foliaceu induse medicamentos. Cele mai frecvent implicate medicamente au fost penicilamina, rifampicina dar și inhibitorii de enzimă de conversie, precum Captopril, Enalapril sau Lisinopril, și blocanții receptorilor de angiotensină II, precum Candesartanul [7]. Deoarece în cazul nostru pacientul nu urma niciun tratament la domiciliu înainte de apariția erupției, cauza medicamentoasă a fost exclusă. Un număr de boli în continuă creștere este asociat cu pemfigusul foliaceu, incluzând pemfigoidul bulos, miastenia gravis, timomul, limfoame cu celule B sau T, cancer de prostată și carcinom cutanat spinocelular [2]. Pe baza examenului clinic și a investigațiilor de laborator toate aceste patologii asociate au fost excluse la pacientul în cauză.

Pe lângă aspectul clinic, diagnosticul pemfigusului foliaceu se bazează pe alte 3 criterii: examenul histopatologic, imunofluorescența directă și ELISA anti Dsg. Histopatologia unei leziuni recente arată acantoliză subcorneasă și în stratul granulos. La nivelul bulelor există cantități variabile de celule acantolitice, neutrofile și fibrină. Leziunile vechi evidențiază inflamație cronică, incluzând papilomatoză, acantoză, hiperkeratoză și dopuri foliculare. De asemenea, un infiltrat inflamator format din neutrofile, eozinofile și limfocite poate fi prezent în cantități variabile [8]. Imunofluorescența directă are o sensibilitate între 80 și 95% pentru diagnostic și evidențiază colorarea fluorescentă în jurul keratinocitelor, cunoscută ca modelul colorării spațiului intercelular, caracteristic tuturor maladiilor de tipul pemfigus. În pemfigusul foliaceu intensitatea fluorescenței poate fi mai mare la nivelul straturilor superioare ale epidermului datorită densității crescute ale Dsg-1 la acest nivel [9]. ELISA anti Dsg s-a dovedit a fi o metodă mai specifică și sensibilă față de imunofluorescență în diagnosticul pemfigusului iar titrul anticorpilor se corelează cu activitatea bolii. Față de imunofluorescența indirectă, ELISA poate ajuta la stabilirea diagnosticului diferențial între pemfigusul vulgar și cel foliaceu datorită profilului diferit de anticorpi întâlnit în aceste maladii. În cele mai multe cazuri ELISA este

receptor blockers, as Candesartan [7]. Because our patient hasn't been following any treatment at home before the eruption onset the drug induced mechanism was excluded. A growing number of diseases has been associated with pemphigus foliaceus, including bullous pemphigoid, myasthenia gravis, thymoma, B-cell or T-cell lymphoma, prostate cancer and cutaneous squamous cell carcinoma [2]. Based on the clinical examination and laboratory tests all this associated disease were excluded for our patient.

Besides the clinical aspect, the diagnosis of pemphigus foliaceus is based on other three criteria: histopathology, direct immunofluorescence and ELISA anti Dsg-1 antibodies. The histology of an early lesion shows subcorneal acantholysis and also acantholysis in the granular layer. Within the blister cavity there are varying amounts of acantholytic cells, neutrophils and fibrin. Older lesions reveal chronic inflammation, including papillomatosis, acanthosis, hyperkeratosis and follicular plugging. Also, an inflammatory infiltrate composed of neutrophils, eosinophils and lymphocytes may be present in variable amounts [8]. The direct immunofluorescence has a diagnosis sensitivity between 80 and 95% and shows a pattern characterized by fluorescent staining around keratinocytes, which is known as the intercellular space staining pattern, representative of all pemphigus disease. In pemphigus foliaceus the staining intensity may be greater in the upper layers of the epidermis due to the increased density of Dsg-1 and subsequent antibodies deposition at this level [9]. ELISA anti Dsg has proved to be more specific and sensitive than immunofluorescence for diagnosis of pemphigus and the antibodies titer correlates with the disease activity. Compared to indirect immunofluorescence ELISA can help differentiate between pemphigus vulgaris and pemphigus foliaceus due to different autoantigens profiles in these two diseases. In most cases ELISA is positive for anti Dsg-1 and anti Dsg-3 in pemphigus vulgaris and is positive only for Dsg-1 in pemphigus foliaceus [12]. The differential diagnosis of pemphigus foliaceus includes bullous impetigo, IgA pemphigus, pemphigus herpetiformis, drug eruptions and lupus erythematosus. If there are squamous lesions or thick crusts located on the

pozitivă pentru anti Dsg-1 și anti Dsg-3 în pemfigusul vulgar și doar pentru anti Dsg-1 în pemfigusul foliaceu [12]. Diagnosticul diferențial al pemfigusului foliaceu include impetigo bulos, pemfigus cu Ig A, pemfigus herpetiform, erupții postmedicamentoase și lupusul eritematos. Dacă leziunile sunt de tip scuamos sau sunt acoperite de cruste groase, având localizare doar la nivelul feței și scalpului trebuie exclusă dermatita seboreică [2].

Pemfigusul foliaceu este considerat o boală benignă, care răspunde favorabil la tratament și care se poate remite, având un prognostic mult mai bun față de pemfigusul vulgar. Cu toate acestea, asemenea pemfigusului vulgar poate prezenta o evoluție cronică, cu perioade de remisie și multiple recăderi. În cazuri foarte rare pemfigusul foliaceu poate evolua atât clinic cât și imunopatologic spre pemfigus vulgar [10].

Tratamentul standard în pemfigusul foliaceu este reprezentat de corticoizii sistemici, cel mai frecvent Prednison în doză de 0,5 mg/kg/zi. Agenții imunosupresori, precum Azatioprina sau Ciclofosfamida, sunt eficienți ca adjuvanți la terapia cu cortizon în cazurile severe. Dapsone 100-300 mg/zi în monoterapie sau asociată cortizonului poate fi o alternativă terapeutică. Pentru formele ușoare de pemfigus foliaceu tratamentul local cu corticoizi este de cele mai multe ori suficient [11].

În cazul pacientului nostru, chiar dacă are o vârstă înaintată, absența patologiei asociate a făcut ca terapia cortizonică să fie bine tolerată. Evoluția a fost favorabilă, cu întreruperea terapiei la circa șase luni, când titrul de anticorpi anti Dsg-1 s-a normalizat. În prezent este în remisiune clinică și imunologică, fără terapie, fiind dispensarizat în clinica noastră.

## Concluzii

Pemfigusul foliaceu este o maladie buloasă autoimună, rară, cu un prognostic favorabil. Caracteristicile clinice nu sunt reprezentate de bule în tensiune, ci de eroziuni acoperite de cruste sau scuame, distribuite pe zonele seboreice, fără afectarea mucoaselor. Diagnosticul pemfigusului foliaceu se bazează pe mai multe criterii: clinic, histopatologic, aspectul imuno-fluorescenței directe și titrul de Ac anti Dsg-1. Deși nu există un consens global în ceea ce

face and scalp seborrheic dermatitis must be excluded [2].

Pemphigus foliaceus is considered a benign disease which responds well to treatment and may remit, having a better prognosis than pemphigus vulgaris. However, like pemphigus vulgaris, pemphigus foliaceus may have a chronic evolution with multiple relapses and remissions. In some rare cases pemphigus foliaceus may transform both clinically and immunologically to pemphigus vulgaris [10]. The standard treatment in pemphigus foliaceus is systemic corticoids, most frequently Prednison 0,5 mg/kg/day. The immunosuppressive agents, such as Azathioprine or Cyclophosphamide are effective adjuncts for oral steroids in severe cases. Dapsone 100-300 mg/day may be effective as a monotherapy or given in combination with oral steroids. For the mild forms of pemphigus foliaceus topical corticoids are usually enough [10].

In our case, even though the patient was older, the absence of other comorbidities made the cortisone treatment well tolerated. The evolution was good; the treatment was stopped after six months when the anti Dsg-1 antibodies titer was normal. At present, the patient is in clinical and immunological remission, without therapy, having periodic follow-ups in our clinic.

## Conclusions

Pemphigus foliaceus is a rare autoimmune blistering disease with a good prognosis. The clinical findings are not represented by tense bullae, but crusty or squamous erosions scattered in a seborrheic distribution, without mucosal involvement. The diagnosis is based on multiple criteria: clinical, histopathological, the direct immunofluorescence aspect and the titer of anti Dsg-1 antibodies. Although there is no global consensus regarding the treatment of pemphigus foliaceus, most of the times the patients respond very well to cortisone therapy, both systemic and topical. Because the lesions tend to occur on the sun exposed areas of the body the differential diagnosis of chronic lupus erythematosus is important to be made.

We reported the case of an elderly patient, without other comorbidities, diagnosed on clinical and para-clinical criteria with pemphigus

privește tratamentul pemfigusului foliaceu, de cele mai multe ori pacienții răspund favorabil la tratamentul cu cortizon, atât sistemic cât și local. Datorită apariției leziunilor pe regiunile anatomice fotoexpuze diagnosticul diferențial cu lupusul eritematos cronic este important de realizat.

Am raportat cazul unui pacient vârstnic, fără alte comorbidități, diagnosticat pe criterii clinice și paraclinice cu pemfigus foliaceu, al cărui răspuns la tratamentul sistemic și local cu corticoizi a fost favorabil, atât din punct de vedere clinic - fără apariția de leziuni noi și vindecarea celor vechi - cât și imunologic-normalizarea titrului de anticorpi anti Dsg-1.

foliaceus, whose response to systemic and topical treatment with corticoids was good, both clinically- without any new lesions and the healing of the old ones- and immunologically- anti Dsg-1 titer within the normal range.

## Bibliografie/ Bibliography

1. Danielle Malheiros, Rodrigo A. Panepucci, Ana M. Roselino, Amelia G. Araujo, Marco A. Zago and Maria Luiza Petzl-Erler. Genome-wide gene expression profiling reveals unsuspected molecular alterations in pemphigus foliaceus. 2014 John Wiley & Sons Ltd, Immunology, 143, 381–395.
2. Kirk A. James, Donna A. Culton, Luis A. Diaz. Diagnosis and Clinical Features of Pemphigus Foliaceus, Dermatol Clin 29 (2011) 405–412, doi:10.1016/j.det.2011.03.012. I. Clinical features and immunopathology. J Am Acad Dermatol 1989; 20:657–69.
3. Jean L Bologna, Joseph L Jorizzo, Ronald P Rapini, Dermatology, Second edition. Mosby Elsevier, 2008.
4. Tron F, Gilbert D, Mouquet H et al. Genetic factors in pemphigus. J Autoimmun 2005; 24: 319–28.
5. Robinson ND, Hashimoto T, Amagai M, et al. The new pemphigus variants. J Am Acad Dermatol 1999;40:649–71.
6. Lever W. Pemphigus and Pemphigoid. Springfield ed: Thomas, 1965.
7. Brenner S, Bialy-Golan A, Ruocco V. Drug-induced pemphigus. Clin Dermatol 1998;16:393–7.
8. Furtado T. Histopathology of pemphigus foliaceus. Arch Dermatol 1959;80:66.
9. Rodriguez J, Bystryk JC. Pemphigus foliaceus associated with absence of intercellular antigens in lower layers of epidermis. Arch Dermatol 1977;113:1696–9.
10. Zarea I, Mokni M, Hsairi M et al. Pemphigus vulgaris and pemphigus foliaceus: similar prognosis? Int J Dermatol 2007; 46: 923–6.
11. Sami N, Qureshi A, Ahmed AR. Steroid sparing effect of intravenous immunoglobulin therapy in patients with pemphigus foliaceus. Eur J Dermatol 2002; 12:174–8.
12. Amagai M et al: Usefulness of enzyme-linked immunosorbent assay using recombinant desmogleins 1 and 3 for serodiagnosis of pemphigus. Br J Dermatol 140: 351, 1999.
13. Lowell A. Goldsmith, Stephen I. Katz, Barbara A. Gilchrist, Amy S. Paller, David J. Leffell, Klaus Wolff. Fitzpatrick's Dermatology in general medicine. Mc Graw Hill 2012 (8<sup>th</sup> edition).

Conflict de interese  
NEDECLARATE

Conflict of interest  
NONE DECLARED

*Adresa de corespondență:* Spitalul Clinic de Boli Infecțioase și Tropicale "Dr. Victor Babeș", București  
Șos. Mihai Bravu nr 281, e-mail: denisa89\_u@yahoo.com

*Correspondance address:* Hospital for Infectious and Tropical Diseases „Dr. Victor Babeș”, Bucharest  
Sos. Mihai Bravu 281, e-mail: denisa89\_u@yahoo.com