

EFICIENȚA LASERULUI Nd:YAG 1064nm ASUPRA ANGIOMULUI NODULAR

1064nm ND: YAG LASER EFFICIENCY ON NODULAR ANGIOMAS

GABRIELA STOLERIU*,**, CĂTĂLINA MARIA VOICU**, SMARANDA ȚĂREAN***,
FLORINA MIHAELA FILIP-CIUBOTARU****, NICUȚA MANOLACHE*,
DACIANA ELENA BRĂNIȘTEANU****, ANTONIA BLENDEA****

Rezumat

Aparatele LASER (amplificarea luminii prin stimularea emisiei de radiație) sunt dispozitive optice care generează un fascicul coerent de lumină, paralel, caracterizat prin intensitate, monocromaticitate și direcțivitate, cu un spectru îngust de lungimi de undă și cu o cantitate mare de energie. Dispozitivele LASER pot avea diferite medii active: lichide, solide, gazoase (nuclee: diodă, CO₂, Argon, Alexandrite, Nd:YAG etc.), fiecare având o gamă restrânsă de indicații. Unda emisă de nucleul Nd:YAG, cu lungime de undă 1064 nm, este proiectată LASER pe tegument, transmisă transcutanat controlat, și este absorbită de oxihemoglobină și transformată în energie termică, care coagulează și apoi distruge vasul sangvin țintă, fără a afecta structurile tisulare suprajacente sau perivascularare. Pacienții selectați pentru tratament LASER au prezentat angioame nodulare. Parametrii selectați pentru aparatul care emite lungimea de undă 1064 nm, au fost: mărimea spotului de 3 sau 5 mm, cu durata pulsului

Summary

LASERs (light amplification by stimulated emission of radiation) are optical devices that generate a parallel, coherent beam of light, characterized by intensity, monochromaticity and directionality, with a narrow bandwidth and a large amount of energy. LASER devices can have different active media: liquid, solid, gaseous (diode, CO₂, Argon, Alexandrite, Nd: YAG, etc.), each with a limited range of indications. The wave emitted by the Nd: YAG crystal, with a wavelength of 1064 nm, is focused on the skin and transmitted transcutaneously in a controlled way. It is then absorbed by oxyhemoglobin and transformed into thermal energy, which coagulates and subsequently destroys the target blood vessel, without affecting the overlying or perivascular tissue structures. Patients selected for LASER treatment had nodular angiomas. The parameters selected for the device emitting a wavelength of 1064 nm were: spot size of 3 or 5 mm, with a pulse duration of 10-30 ms and an energy of 160-180

* Facultatea de Medicină și Farmacie, Universitatea "Dunărea de Jos" din Galați, România
Faculty of Medicine and Pharmacy, "Dunărea de Jos" University of Galati, Romania

** Derma Clinique, Iași, România
Derma Clinique, Iasi, Romania

*** SC Dermamed SRL, Făgăraș, România

**** Facultatea de Medicină, Universitatea de Medicină și Farmacie "Grigore T. Popa", Iași, România
Faculty of Medicine, University of Medicine and Pharmacy "Grigore T. Popa", Iasi, Romania

***** Facultatea de Farmacie, Universitatea de Medicină și Farmacie, Craiova, România
Faculty of Pharmacy, University of Medicine and Pharmacy of Craiova, Romania

de 10-30 ms și o energie de 160-180 J/cm². Eficacitatea de 100% a acestei metode de tratament a leziunilor vasculare a constat în eliminarea completă a vaselor de sânge tratate, fără sechele pe termen lung în toate cazurile.

Cuvinte cheie: angiom nodular, nevus flammeus, LASER, Nd:YAG, BBL.

Intrat în redacție: 22.02.2022

Acceptat: 9.03.2022

J/cm². The 100% effectiveness of this method of treating vascular lesions consisted in the complete elimination of the treated blood vessels, without long-term sequelae in all cases.

Keywords: nodular angioma, nevus flammeus, LASER, Nd:YAG, BBL.

Received: 22.02.2022

Accepted: 9.03.2022

Introducere

Aparatele bazate pe tehnologia LASER sunt dispozitive optice care generează un fascicul coerent de lumină, paralel, cu un spectru îngust de lungimi de undă (fascicul monocromatic), propagat pe distanțe mari fără divergență sau cu divergență nesemnificativă, cu focalizare pe o arie foarte mică, cu energie și intensitate mari. Termenul LASER reprezintă acronimul provenit din limba engleză Light Amplification by Stimulated Emission of Radiation (amplificarea luminii prin stimularea emisiei de radiație).

Aplicabilitatea LASER este variată, în diverse domenii: medicină (bisturiu, ablație, îndepărtarea tatuajelor, leziunilor vasculare, petelor hiperpigmentate, rejuvenare cutanată, stomatologie, oftalmologie, acupunctură), microscopie, aplicații militare, fuziune nucleară, fotochimie, holografie, spectroscopie, înregistrarea și redarea CD (compact disc) și DVD (disc versatil digital), comunicații prin fibră optică, geologie, seismologie și fizica atmosferei, metrologie, industrie și comerț (prelucrări metale și materiale textile, cititoare de coduri de bare, imprimare), aplicații industriale (sudare, tăiere, gravare, marcare, crestare, sinterizare selectivă, sinterizare prin scânteie).

Din punctul de vedere al riscului pe care îl reprezintă pentru tegumentul și retina operatorului/medicului, emițătoarele LASER se împart în 4 categorii, unele cu subclase: clasa 1 (nu necesită ochelari de protecție sau mască, dispozitivul având o zonă de acțiune bine acoperită, fiind sigur în toate condițiile de utilizare normală: telescop, microscop, cititor CD/ DVD), 1M (nu necesită ochelari de protecție sau mască, sigur pentru toate condițiile de utilizare, cu excepția cazului în care este trecut prin optica de mărire, cum sunt microscopul și

Introduction

LASER-based devices are optical instruments that generate a coherent, parallel beam of light with a narrow spectrum of wavelengths (monochromatic beam), propagated over long distances without divergence or with an insignificant divergence, focusing on a very small area, with high energy and intensity. The term LASER stands for Light Amplification by Stimulated Emission of Radiation.

The applicability of LASER is varied, in various fields: medicine (scalpel, ablation, tattoo removal, vascular lesions, hyperpigmented spots, skin rejuvenation, dentistry, ophthalmology, acupuncture), microscopy, military applications, nuclear fusion, photochemistry, holography, spectrography, CD (compact disc) and DVD (digital versatile disc) recording and playback, fiber optic communications, geology, seismology and atmospheric physics, metrology, industry and commerce (metalworking and textiles, barcode readers, printing), industrial applications (welding, cutting, engraving, marking, notching, selective laser sintering, spark plasma sintering).


From the point of view of the risk to the skin and retina of the operator/doctor, LASER transmitters fall into 4 categories, some with subclasses: class 1 (does not require goggles or mask, the device has a well-covered area of action, being safe in all conditions of normal use: telescope, microscope, CD/DVD reader), 1M (does not require goggles or mask, safe for all conditions of use, unless it is magnified, such as microscopes and telescopes), 2 (does not require goggles or mask, considered safe, bright light

telescoapele), 2 (nu necesită ochelari de protecție sau mască, considerat a fi sigur, reflexul de clipire la lumini puternice limitând expunerea la cel mult 0,25 s: laser cu lumină vizibilă 400-700 nm: unele pointere laser, telemetre, laseri pentru construcții, unele lasere medicale), 2M (nu necesită ochelari de protecție sau mască, sigur datorită reflexului de clipire, cu excepția cazului în care este trecut prin optica de mărire), 3R (necesită o instruire specială de protecția muncii și purtarea ochelarilor de protecție speciali, considerat sigur dacă este manipulat cu atenție, cu vizualizarea fasciculului restricționat: echipamente laser de măsură și control puternice, pointere laser pentru prezentări, lasere pentru armele de foc, lasere cu puterea ≤ 5 mW, care pot provoca accidental arsuri ale retinei), 3B (necesită o instruire specială de protecția muncii și purtarea ochelarilor de protecție speciali, periculoase la vizualizarea fasciculului direct, dar sunt în mod normal sigure când se vizualizează reflexii difuze: unele lasere medicale, inscripționare CD/DVD, lasere cu puterea ≤ 500 mW, care pot provoca accidental arsuri ale retinei), 4 (necesită o instruire specială de protecția muncii și purtarea ochelarilor, măștilor și mănușilor de protecție speciale, reprezintă un pericol pentru ochi din cauza fasciculului direct și a reflexiilor speculare și uneori chiar din cauza reflexiilor difuze, pot declanșa incendii și pot deteriora tegumentul: majoritatea laserelor militare, industriale, medicale și științifice, lasere cu puterea ≥ 500 mW). Laserele medicale pot avea emisii divergente și necesită cunoașterea distanței nominale de pericol ocular și a zonei nominale de pericol ocular.

blink reflex limiting exposure to a maximum of 0.25 s: visible light laser 400-700 nm: some laser pointers, rangefinders, construction lasers, some medical lasers), 2M (does not require goggles or mask, safe due to blink reflex, unless passed through magnification optics), 3R (requires special training in occupational safety and wearing special goggles, considered safe if handled carefully, with restricted beam viewing: powerful laser measuring and control equipment, laser pointers for presentations, lasers for firearms, lasers with power ≤ 5 mW, which may accidentally cause retinal burns), 3B (requires special training in occupational safety and wearing special goggles, dangerous when viewing the beam directly, but normally safe when viewing diffuse reflections: some medical lasers, CD/DVD burners, lasers with power ≤ 500 mW, which may accidentally cause retinal burns), 4 (requires special training in occupational safety and wearing special goggles, masks and protective gloves, is dangerous to the eyes due to direct beam and mirror reflections and sometimes even due to diffuse reflections, can cause fires and damage the skin: most military, industrial, medical and scientific lasers, lasers with power ≤ 500 mW). Medical lasers can have divergent emissions and require knowledge of the nominal eye hazard distance and the nominal eye hazard area.

NAMMD (National Agency for Medicines and Medical Devices of Romania) publishes the list of approved LASER distributors and warns about attempts to introduce non-compliant

Figura 1: Etichetă de avertizare pentru clasa 2 și superioară acesteia, afișată obligatoriu pe ușa cabinetului.
Figure 1: Class 2 and above warning label, obligatorily displayed on the cabinet door



ANMDM (Agenția Națională a Medicamentului și a Dispozitivelor Medicale din România) publică lista distribuitori LASER avizați și avertizează asupra tentativelor de introducere în lanțul de distribuție a unor dispozitive medicale neconforme, care nu respectă cerințele de reglementare aplicabile, în conformitate cu dispozițiile art. 926 din Legea 95/2006 privind reforma în domeniul sănătății, republicată, cu modificările și completările ulterioare. Fiecare medic care intenționează să achiziționeze un dispozitiv LASER consultă site-ul ANMDM din România, actualizat permanent cu astfel de informații și se asigură că produsele provin de la distribuitori avizați.

Dispozitivele LASER medicale pot avea diferite medii active: lichide (metanol, etanol, etilenglicol colorați cu rodamină, fluoresceină, cumarină), solide (rubin, neodim, Nd:YAG, Er:YAG, Alexandrite, semiconductori de tip diodă), gazoase (nuclee: Helium+Neon, CO₂, Argon, Krypton etc.), fiecare având o gamă restrânsă de indicații.

Laserele vasculare au evoluat considerabil de la cele inițiale cu undă continuă. În anii 1960, s-a observat faptul că apariția laserelor cu rubin și argon, deși a dus la îmbunătățirea culorii angioamelor în pată de vin (APV, nevus flammeus) și a hemangioamelor, a determinat o rată crescută a leziunilor cicatriceale reziduale, precum și modificări pigmentare, complicații generate de încălzirea nespecifică a pielii. În 1983, Anderson și Parrish au dezvoltat conceptul de fototermoliză selectivă, prin intermediul căruia energia laser a putut fi folosită pentru distrugerea anumitor componente țintă ale pielii, minimizând daunele colaterale ale țesutului înconjurător [1].

Laserele vasculare transcutanate sunt: KTP Kalium-Titanyl-Phosphate (532 nm), PDL Pulsed Dye Laser (585 nm și 595 nm), Alexandrite (755 nm), Diodă (800-900 nm), Nd:YAG (1064 nm), Diodă + Indocianină > PDL, Diodă + Indocianină > Diodă [2-4]. În tabelul 1 sunt descrise caracteristicile acestora, cu accent pe parametrii lor, dar și pe avantajele sau dezavantajele utilizării fiecăruia dintre lasere, în funcție de tipul leziunii vasculare.

În cazul leziunilor vasculare cutanate, oxihemoglobina reprezintă cromoforul pentru

medical devices in the distribution chain, which do not comply with applicable regulatory requirements, in accordance with Article 926 of Law 95/2006 on health care reform, republished, as subsequently amended and completed. Every doctor who intends to purchase a LASER device consults the NAMMD website in Romania, constantly updated with such information, and ensures that the products come from authorized distributors.

Medical LASER devices can have different active media: liquids (methanol, ethanol, ethylene glycol stained with rhodamine, fluorescein, coumarin), solids (ruby, neodymium, Nd:YAG, Er:YAG, Alexandrite, diode semiconductors), gaseous (Helium + Neon, CO₂, Argon, Krypton, etc.), each with a limited range of indications.

Vascular lasers have evolved considerably from the initial continuous wave ones. In the 1960's, it was observed that the appearance of ruby and argon lasers, although it improved the color of port-wine stains (PWS, nevus flammeus) and hemangiomas, led to an increased rate of residual scar lesions and pigmentary changes, complications caused by non-specific warming of the skin. In 1983, Anderson and Parrish developed the concept of selective photothermolysis, through which laser energy could be used to destroy certain target components of the skin, minimizing collateral damage to the surrounding tissue [1].

Transcutaneous vascular lasers are: KTP Kalium-Titanyl-Phosphate (532 nm), PDL Pulsed Dye Laser (585 nm and 595 nm), Alexandrite (755 nm), Diode (800-900 nm), Nd:YAG (1064 nm), Diode + Indocyanine > PDL, Diode + Indocyanine > Diode [2-4]. Table 1 describes their characteristics, with emphasis on their parameters, but also on the advantages or disadvantages of using each of the lasers, depending on the type of vascular lesion.

In the case of skin vascular lesions, oxyhemoglobin is the chromophore for the Nd:YAG laser (Neodymium-doped Yttrium Aluminum Garnet, Nd:Y₃Al₅O₁₂). Thus, the laser wave emitted and transmitted transcutaneously is

Tabelul 1 – Principalele lasere și surse de lumină folosite în chirurgia vasculară (8)

Tipul laserului	Absorbție și penetrare	Parametri comuni	Indicații majore	Dezavantaje
KTP (532 nm)	Oxihemoglobina > Melanina; 1 mm	Durata (D): 2-100 ms; Energie (E): 3-45 J/cm ² ; Dimensiune spot (DS): 1-6 mm; Răcire (R): cu/fără; Multiple treceri: posibil	Telangiectazii faciale, eritem difuz, rozacee, angioame cherry și spider, APV, venectazii subțiri membre inferioare (<1mm), poikiloderma Civatte	Eficient doar pentru vase superficiale; discromii sau modificări de textură epiderm la persoanele cu pielea închisă la culoare; cicatrici rare.
PDL (585-595 nm)	Oxihemoglobina > Melanina; 1 mm	D: 0.45-50 ms; E: 5-24 J/cm ² ; DS: 1-10 mm; R: da Multiple treceri: posibil	APV, angioame cherry și spider, hemangiom infantil, telangiectazii faciale, venectazii subțiri membre inferioare, rozacee, poikiloderma Civatte.	Aceleași ca la KTP, mai ales pentru vasele superficiale; durere, echimoze.
Alexandrite (755 nm)	Melanina > Deoxihemoglobina > Oxihemoglobina; 2,5-3 mm	D: 3-80 ms; E: ≤ 90 J/cm ² ; DS: 1-10 mm; R: da Multiple treceri: nu	APV, venectazii mai mari ale membrelor inferioare	Risc crescut de hiperpigmentare și cicatrici în special la persoanele cu pielea închisă la culoare
Diodă (800-900 nm)	Oxihemoglobina ≥ Melanina; 3-5 mm	D: 10-150 ms; E: ≤ 500 J/cm ² ; DS: ≤ 15 mm; R: cu/ fără.	Telangiectazii faciale, APV, venectazii ale membrelor inferioare, lacuri venoase	Eligibil pentru vasele cu diametru mare; sunt rare datele clinice privind eficiența acestora.
Nd:YAG (1064 nm)	Raport absorbție melanină : sânge similar cu PDL, dar sunt necesare energii mai mari (absorbție generală scăzută); 5-6 mm	D: 3-300 ms; E: ≤ 600 J/cm ² ; DS: ≤ 18 mm; R: da; Multiple treceri: nu	APV, venectazii mai mari ale membrelor inferioare, angioame infantile, malformații venoase, granulom piogenic	Durere, risc de arsură și cicatrice
IPLS (500-1200 nm)	Filtre pentru leziuni vasculare: 550 și 570 nm.	Diverse durate și întârzieri ale pulsului	Telangiectazii faciale, eritem difuz; rozacee, APV, poikiloderma Civatte, venectazii subțiri membre inferioare	Durere, arsură termică, depigmentări; parametrii sunt dificil de stabilit din cauza multitudinii de aparate

Table 1 – Main lasers and light sources used in vascular surgery (8)

Laser type	Absorption and penetration	Common parameters	Major indications	Disadvantages
KTP (532 nm)	Oxyhemoglobin > Melanin; 1 mm	Duration (D): 2-100 ms; Energy (E): 3-45 J/cm ² ; Spot size (SS): 1-6 mm; Cooling (C): with/without; Multiple transitions: possible	Facial telangiectasias, diffuse erythema, rosacea, cherry and spider angiomas, PWS, thin lower limb venectasias (<1 mm), poikiloderma of Civatte	Effective only for superficial vessels; dyschromia or changes in skin texture in people with dark skin; rare scars.
PDL (585-595 nm)	Oxyhemoglobin > Melanin; 1 mm;	D: 0.45-50 ms E: 5-24 J/cm ² ; SS: 1-10 mm; C: yes Multiple transitions: possible	PWS, cherry and spider angiomas, infantile hemangiomas, facial telangiectasias, thin lower limb venectases, rosacea, poikiloderma of Civatte.	Same as KTP, especially for superficial vessels; pain, bruising.

(continuare tabel 1/continued table 1)

Laser type	Absorption and penetration	Common parameters	Major indications	Disadvantages
Alexandrite (755 nm)	Melanin > Deoxyhemoglobin > Oxyhemoglobin; 2,5-3 mm	D: 3-80 ms; E: ≤ 90 J/cm ² ; SS: 1-10 mm; C: yes Multiple transitions: possible	PWS greater lower limb venectasis	Increased risk of hyperpigmentation and scarring especially in people with dark skin
Diode (800-900 nm)	Oxyhemoglobin ≥ Melanin; 3-5 mm	D: 10-150 ms; E: ≤ 500 J/cm ² ; SS: ≤ 15 mm; C: with/without.	Facial telangiectasias, PWS, lower limb venectasis, venous lakes	Eligible for large diameter vessels; clinical data on their efficacy are scarce.
Nd:YAG (1064 nm)	Melanin absorption ratio: blood similar to PDL, but higher energies are required (low overall absorption); 5-6 mm	D: 3-300 ms; E: ≤ 600 J/cm ² ; SS: ≤ 18 mm; C: yes; Multiple transitions: no	PWS, greater venectasis of the lower limbs, infantile angiomas, venous mal- formations, pyogenic granuloma	Pain, risk of burning and scarring
IPLS (500-1200 nm)	Filters for vascular damage: 550 and 570 nm	Various durations and delays of the pulse	Facial telangiectasia, diffuse erythema; rosacea, PWS, poikiloderma of Civatte, thin lower limb venectasis	Pain, burning, depigmenta- tion; the parameters are difficult to set due to the multitude of devices

laserul Nd:YAG (Neodymium-doped Yttrium Aluminum Garnet, Nd:Y₃Al₅O₁₂). Astfel că unda laser emisă și transmisă transcutanat este absorbită de oxihemoglobină, energia termică determinând coagularea și apoi distrugerea vasului sangvin țintă, fără a afecta structurile tisulare suprajacente. Principiul terapeutic al laserului Nd:YAG se caracterizează prin crearea de leziuni la nivelul endoteliului vascular, fapt ce are drept consecință obturarea lumenului venos [5].

Indicațiile laserului Nd:YAG sunt variate, pe lângă tratamentul leziunilor vasculare, având aplicabilitate în: oftalmologie, chirurgie plastică, estetică medicală (epilare, îndepărtarea tatuajelor, remodelarea non-ablative a pielii, reducerea ridurilor, cicatricilor, tratamentul chistului pilonidal), producție industrială (gravarea metalelor și materialelor plastice, tăierea, sudarea oțelurilor și superaliajelor, fabricarea rapidă, automată, marcarea sub-suprafeței în materiale transparente, cum ar fi ochelarii sau lentilele organice pentru ochelari cu inițiala producătorului: Z, N, R etc.), Dinamica fluidelor (velo-cimetrie prin imagine a particulelor sau prin fluorescență indusă), spectacole de lumini (efecte volumetrice în ceață

absorbed by oxyhemoglobin, the thermal energy causing the coagulation and then the destruction of the target blood vessel, without affecting the overlying tissue structures. The therapeutic principle of the Nd:YAG laser is characterized by the creation of lesions in the vascular endothelium, which results in obstruction of the venous lumen [5].

The indications for Nd:YAG laser are varied, in addition to the treatment of vascular lesions, having applicability in: ophthalmology, plastic surgery, medical aesthetics (hair removal, tattoo removal, non-ablative skin remodeling, reduction of wrinkles, scars, treatment of pilonidal cyst), industrial production (engraving of metals and plastics, cutting, welding of steels and superalloys, fast, automatic fabrication, sub-surface marking in transparent materials, such as glasses or organic lenses for glasses with the manufacturer's initials: Z, N, R etc.), Dynamics fluids (particle image velocimetry or induced fluorescence), light shows (volumetric effects in artificial fog, or projection of graphics, cartoons and dynamic written text).

artificială, sau proiecția de grafică, desene animate și text scris, dinamic).

Pentru a fi mai ușor de tolerat de către pacient, înainte cu 60 minute de începerea tratamentului cu laserul Nd:YAG se pot aplica anestezice topice [6]. Au existat controverse cu privire la aplicarea de anestezice locale, cum că ar determina vasoconstricția vaselor de sânge, iar acest fapt ar fi afectat în mod negativ rezultatele tratamentului, însă au fost clarificate [7]. Răcirea folosită în timpul procedurii oferă un confort pacienților adulți și reduce necesitatea utilizării oricărui anestezic topic.

Îngrijirea postprocedură se realizează cu emolienți topici delicatși sau cremă cu lactoferină (Kelapher sau Chelaskin) și se evită folosirea iritanților precum săpunurile, baia cu spumă sau șampoanele. Machiajul este permis doar după 3-4 zile de la tratament. Este obligatorie evitarea expunerii la soare a zonei de tratat, cu 2-4 săptămâni înainte de laser și 1-2 săptămâni după laser, motiv pentru care se recomandă topice cu filtre pentru radiații infraroșii, ultraviolete A, B, spectrul vizibil (360°). În cazul în care apar vezicule sau se formează cruste postterapie laser, poate fi prescris un unguent antibiotic topic.

Material și metodă

Aparatul LASER ales de noi pentru a trata leziuni vasculare în ultimii ani este Nd:YAG cu lungime de undă 1064 nm pe stația dermatologică Cynosure Elite+. Oxihemoglobina este cromofor pentru LASER-ul Nd:YAG, iar principiul terapeutic al acestui tip de laser este de a crea leziuni ale endoteliului vascular, obiectivul final fiind obturarea lumenului venos. Unda LASER emisă și transmisă transcutanat este absorbită de oxihemoglobină și transformată în energie termică, care coagulează și apoi distruge vasul sangvin țintă, fără a afecta structurile tisulare suprajacente sau perivasculare. Am ales acest tip de dispozitiv LASER Nd:YAG după o experiență de peste 12 ani cu încă trei aparate de la diferiți producători. Pentru angioamele nodulare ale pacienților eligibili pentru tratament LASER s-a utilizat lungimea de undă 1064 nm, cu spoturi de mărimi de 3, 5 sau 7 mm diametru, cu o durată a pulsului variind între 10 și 30 ms și cu o energie de 160 până la 180 J/cm². Eficacitatea de 100% a acestei metode de tratament a leziunilor

In order to be more easily tolerated by the patient, topical anesthetics may be applied 60 minutes before the start of Nd:YAG laser treatment [6]. There have been controversies regarding the application of local anesthetics, such as causing vasoconstriction of blood vessels, and this negatively affecting the results of treatment, but they have been clarified [7]. The cooling used during the procedure provides comfort to adult patients and reduces the need to use any topical anesthetic.

Post-procedure care is done with gentle topical emollients or lactoferrin cream (Kelapher or Chelaskin) and the use of irritants such as soaps, bubble baths or shampoos is avoided. Makeup is allowed only 3-4 days after treatment. It is mandatory to avoid exposure of the treated area to the sun, 2-4 weeks before the laser and 1-2 weeks after the laser, which is why we recommend topics with filters for infrared radiation, ultraviolet A, B, visible spectrum (360°). If blistering or crusting occurs after laser therapy, a topical antibiotic ointment may be prescribed.

Material and method

The LASER device chosen by us to treat vascular lesions in recent years is Nd:YAG with a wavelength of 1064 nm on the Cynosure Elite+ dermatologic station. Oxyhemoglobin is a chromophore for the Nd:YAG LASER, and the therapeutic principle of this type of laser is to create damage to the vascular endothelium, the ultimate goal being to block the venous lumen. The LASER wave emitted and transmitted transcutaneously is absorbed by oxyhemoglobin and transformed into thermal energy, which coagulates and then destroys the target blood vessel, without affecting the overlying or perivascular tissue structures. I chose this type of Nd:YAG LASER device after an experience of over 12 years with three more devices from different manufacturers. For nodular angiomas of patients eligible for LASER treatment, the wavelength of 1064 nm was used, with spots measuring 3, 5 or 7 mm in diameter, with a pulse duration ranging from 10 to 30 ms and an energy

vasculare a constat în dispariția vaselor de sânge tratate, fără sechele în majoritatea cazurilor. Prezentăm două cazuri de vârste ale pacienților, mediu de proveniență și sex diferite, cu leziuni angiomatoase cu evoluție de 6 luni și, respectiv 50 ani, situate pe tegument în primul caz și pe semimucoasa buzei în al doilea caz și pentru care a fost semnat acceptul pentru publicare de către pacient sau părinții acestuia.

Cazul 1. Pacient de sex masculin, din mediu urban, în vârstă de 1 an și 4 luni, fototip Fitzpatrick II, se prezintă pentru o leziune nodulară, de culoare roșie, cu diametrul de 5 mm, situată la nivelul regiunii cutanate geniene drepte, asimptomatică, cu debut în urmă cu aproximativ 6 luni.

S-a decis efectuarea tratamentului laser, iar părinții pacientului au semnat consimțământul informat. Parametrii folosiți au fost: lungimea de undă 1064 nm, mărimea spotului de 3 mm diametru, durata pulsului 30 ms, energia 160 J/cm², fără pulsuri suprapuse, cu răcire treapta 8 Cooler Cynosure, în 2 ședințe de tratament la 2 luni interval, cu aplicare de Chelaskin de 2-3 ori/zi, timp de 1-2 săptămâni după fiecare ședință.

Cazul 2. Pacientă de sex feminin, din mediul rural, în vârstă de 72 ani, fototip Fitzpatrick III, se prezintă pentru evaluarea unei formațiuni proeminente, localizată la nivelul semimucoasei buzei inferioare stângi, asimptomatică, apărută în

of 160 to 180 J/cm². The 100% effectiveness of this method of treating vascular lesions consisted in the disappearance of treated blood vessels, without sequelae in most cases. We present two cases of patients of different ages, background and sex, with angiomatic lesions with an evolution of 6 months and 50 years, respectively, located on the skin in the first case and on the lip semimucosa in the second case and for which the agreement for publication was signed by the patient or his parents.

Case 1. An urban male patient, aged 1 year and 4 months, Fitzpatrick II phototype, comes for a nodular lesion, red-colored, 5 mm in diameter, located at the level of the right genian skin region, asymptomatic, onset about 6 months ago.

It was decided to perform laser treatment, and the patient's parents signed the informed consent. The parameters used were: wavelength 1064 nm, spot size 3 mm diameter, pulse duration 30 ms, energy 160 J/cm², no overlapping pulses, with cooling stage 8 Cooler Cynosure, in 2 treatment sessions every 2 months interval, with application of Chelaskin 2-3 times/day, for 1-2 weeks after each session.

Case 2. A 72-year-old rural female patient, Fitzpatrick III phototype, comes for the evaluation of a prominent formation, located at the level of the left lower lip semimucosa, asymptomatic, which appeared about 50 years

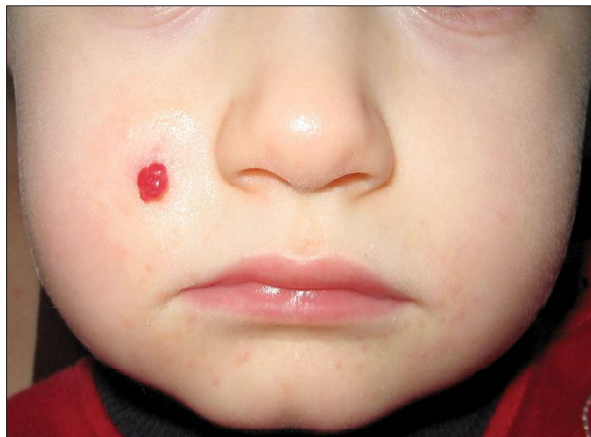

Figura 2: Caz 1: Angiom nodular – înainte de tratament

Figure 2: Case 1: Nodular angioma - before treatment

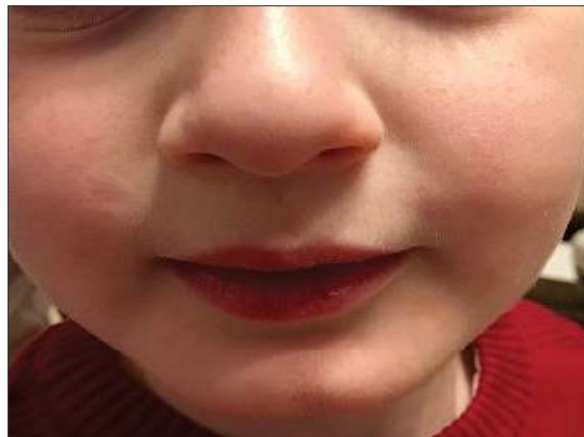

Figura 3: Caz 1: Angiom nodular – la 1 an după tratament

Figure 3: Case 1: Nodular angioma - 1 year after treatment

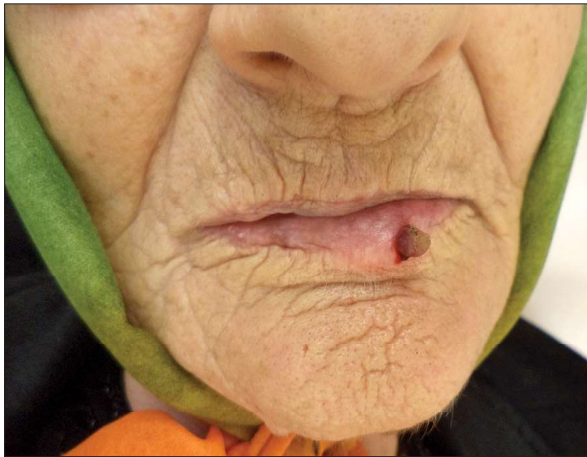


Figura 4: Caz 2: Angiom nodular – înainte de tratament

Figure 4: Case 2: Nodular angioma - before treatment

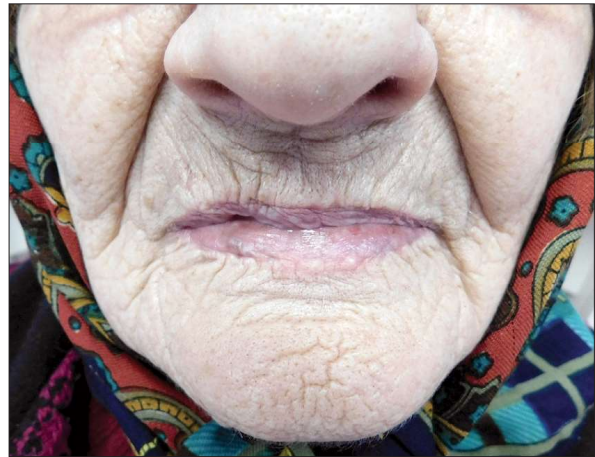


Figura 5: Caz 2: Angiom nodular – la 2 luni după tratament

Figure 5: Case 2: Nodular angioma - 2 months after treatment

urmă cu aproximativ 50 ani. La examenul clinic se constată o leziune nodulară albăstruie, cu diametrul de 4 mm, compresibilă.

S-a decis efectuarea tratamentului laser, iar pacienta a semnat consimțământul informat. Parametrii folosiți au fost: lungimea de undă 1064 nm, mărimea spotului de 5 mm diametru, durata pulsului 20 ms, energia 170 J/cm², fără pulsuri suprapuse, cu răcire treapta 7 Cooler Cynosure, 1 ședință de tratament, cu aplicare de Kelapher de 2-3 ori/zi, timp de 10 zile după ședința laser.

Rezultate

Eficiența tratamentului laser Nd:YAG a fost foarte bună, așa cum reiese din Fotografiile 1-4. La pacientul 1 se constată doar o discretă hipotrofie hipopigmentată, perceptibilă doar în anumite incidențe ale luminii laterale asupra suprafeței cutanate examinate, temporară, pe locul fostei leziuni, care nu a mai fost decelabilă nici la examinarea clinică, nici dermatoscopic după 2 ani. În cazul 2 buza inferioară are un aspect normal, fără modificări, la 2 luni după intervenție.

Discuții

Leziunile vasculare cutanate, în special cele care sunt situate pe zone descoperite, facial,

ago. On clinical examination, a compressible, bluish nodular lesion with a diameter of 4 mm is found.

It was decided to perform laser treatment, and the patient signed the informed consent. The parameters used were: wavelength 1064 nm, spot size 5 mm diameter, pulse duration 20 ms, energy 170 J/cm², no overlapping pulses, with cooling stage 7 Cooler Cynosure, 1 treatment session, with application of Kelapher 2-3 times/day, for 10 days after the laser session.

Results

The efficiency of the Nd:YAG laser treatment was very good, as shown in Photos 1-4. In patient 1 there is only a discrete hypopigmented hypotrophy, perceptible only in certain incidences of lateral light on the skin surface examined, temporarily, at the site of the former lesion, which was no longer detectable on clinical or dermatoscopic examination after 2 years. In case 2 the lower lip has a normal appearance, without changes, 2 months after the intervention.

Discussions

Skin vascular lesions, especially those that are located on exposed areas - facial, atrial, cervical

auricular, cervical, pot determina un stres psihologic pacientului [9]. Acesta este și motivul pentru care tratarea acestora cu evitarea apariției complicațiilor a devenit un deziderat atât pentru pacienți, cât și pentru medicii care aleg cele mai performante aparate.

Societatea Internațională pentru Studiul Anomaliilor Vasculare (ISSVA, International Society for the Study of Vascular Anomalies) a publicat în anul 2014 o clasificare actualizată a anomaliilor vasculare, conform căreia, leziunile pot fi grupate, în tumori vasculare, caracterizate printr-o proliferare a vaselor de sânge, și în malformații vasculare, descrise ca vase de sânge cu structură anormală [1].

Angioamele nodulare cutanate, tip particular al tumorilor vasculare, reprezintă cea mai frecventă patologie vasculară, alături de angioamele în pată de vin (nevus flammeus), pentru care pacienții se adresează pentru tratament laser [1]. Pentru angioamele nodulare noi am ales terapia cu LASER Nd:YAG c eficiență 100%, iar pentru angioamele în pată de vin am obținut rezultate foarte bune cu dispozitiv BBL (BroadBand Light).

În ultimele trei decenii s-au înregistrat progrese majore în utilizarea laserelor pentru tratarea leziunilor vasculare cutanate. Laserele sunt extrem de variabile și pot diferi prin lungimea de undă, durata impulsului, fluența, dimensiunea spotului și metodele de răcire. Cel mai adesea, laserele sunt clasificate după lungimea de undă, deoarece aceasta variază prin absorbția lor de către diferite țesuturi și profunzimea cu care un laser poate penetra pielea. Laserele cu lungimi de undă mai scurte, de exemplu PDL, cu o lungime de undă de 585 nm, este bine absorbit de sânge și pigment, dar nu este capabil să penetreze adânc în piele. Pe de altă parte, laserele cu lungimi de undă mai mari, de exemplu Nd:YAG, cu o lungime de undă de 1064 nm, este slab absorbit de sânge și pigment, prin urmare, este capabil pentru a pătrunde mai adânc în țesuturi [4]. Principalul cromofor vizat în timpul tratamentului leziunilor vasculare este oxihemoglobina din sânge, iar aceste vase sunt adesea localizate la nivelul sau sub joncțiunea dermo-epidermică. De aceea, pielea mai închisă la culoare, care prezintă cantități mai mari de melanină care absorb undele laserului, necesită adesea lungimi de undă mai mari pentru a

areas-, can cause psychological stress to the patient [9]. This is also the reason why treating them with the avoidance of complications has become a desideratum for both patients and doctors who choose the best performing devices.

The International Society for the Study of Vascular Anomalies (ISSVA) published in 2014 an updated classification of vascular anomalies, according to which lesions can be grouped into vascular tumors, characterized by a proliferation of blood vessels, and vascular malformations, described as blood vessels with abnormal structure [1].

Cutaneous nodular angiomas, a particular type of vascular tumor, are the most common vascular pathology, along with port-wine stains (nevus flammeus), for which patients seek laser treatment [1]. For nodular angiomas we chose the 100% efficient Nd:YAG LASER therapy, and for port-wine stains we obtained very good results with the BBL (BroadBand Light) device.

The last three decades have seen major advances in the use of lasers to treat skin vascular lesions. Lasers are extremely variable and can differ in wavelength, pulse duration, flux, spot size and cooling methods. Most often, lasers are classified by wavelength, because it varies in their absorption by different tissues and the depth with which a laser can penetrate the skin. Lasers with shorter wavelengths, for example PDL, with a wavelength of 585 nm, are well absorbed by the blood and pigment, but are not able to penetrate deep into the skin. On the other hand, lasers with longer wavelengths, for example Nd:YAG, with a wavelength of 1064 nm, are poorly absorbed by blood and pigment, so they are able to penetrate deeper into tissues [4]. The main chromophore targeted during the treatment of vascular lesions is oxyhemoglobin in the blood, and these vessels are often located at or below the dermoepidermal junction. Therefore, darker skin, which has higher amounts of melanin that absorbs laser waves, often requires longer wavelengths to act on deep blood vessels [11].

Complications caused by laser treatments applied to vascular lesions, with appropriate parameters, are rarely reported in the literature. In China, a retrospective analysis of 100 patients reported a complication rate of 14%, with the

acționa asupra vaselor de sânge situate în profunzime [11].

Complicații apărute ca urmare a tratamentelor laser aplicate leziunilor vasculare, cu parametri corespunzători, sunt rareori raportate în literatură. În China, o analiză retrospectivă de 100 pacienți a raportat o rată a complicațiilor de 14%, cea mai frecventă complicație fiind modificările pigmentare. Acest lucru, totuși, poate reflecta incidența variabilă a complicațiilor post-laser dependentă de tipul de piele. Cele mai frecvente complicații raportate după laserul vascular sunt eritemul, edemul, modificările pigmentare, veziculele și crustele. Mai puțin cunoscut este faptul că între complicațiile laserelor sunt incluse și leziunile retiniene. Deci utilizarea echipamentului de protecție pentru ochi este imperativă în timpul tratamentului cu laser, atât pentru medic (ochelari transparenti), cât și pentru pacient (ochelari metalici, opaci). Dacă se efectuează proceduri pe pleoape, în apropierea ochilor, ar trebui să li se aplice pacienților scuturi corneene lubrificate, dacă nu au suferit anterior intervenții chirurgicale pe cornee. Metodele de răcire sunt esențiale pentru reducerea complicațiilor, legate de energia generată, de exemplu, crustele și veziculele [11].

Concluzii

Laserul Nd:YAG reprezintă cel mai eficient mijloc de tratare a leziunilor vasculare nodulare, un gold standard, cu posibilitatea obținerii celor mai estetice rezultate și a unei rate extrem de scăzută a complicațiilor, comparativ cu celelalte metode disponibile, cum ar fi electrocauterizarea, crioterapia, aplicarea de substanțe citotoxice, excizia chirurgicală.

Bibliografie / Bibliography

1. Hruza GJ, Tanzi EL. Lasers and lights: procedures in cosmetic dermatology, 4th Ed., Elsevier, 2017.
2. Ross E, Meehan K, Gilbert S, Domankevitz Y. Optimal Pulse Durations for the Treatment of Leg Telangiectasias with an Alexandrite Laser, *Lasers Surg Med.* 2009; 41:104–109. <https://doi.org/10.1002/lsm.20737>
3. Kauvar AN, Lou WW. Pulsed alexandrite laser for the treatment of leg telangiectasia and reticular veins. *Arch Dermatol* 2000; 136(11): 1371-1375. doi:10.1001/archderm.136.11.1371
4. Eremia S, Li C, Umar SH. A side-by-side comparative study of 1064 nm Nd:YAG, 810 nm diode and 755 nm alexandrite lasers for treatment of 0.3–3 mm leg veins. *Dermatol Surg.* 2002; 28(3): 224-230. doi: 10.1046/j.1524-4725.2002.01162.x.
5. Parlette EC, Groff WF, Kinshella MJ, Domankevitz Y, O'Neill J, Ross EV. Optimal Pulse Durations for the Treatment of Leg Telangiectasias With a Neodymium YAG Laser, *Lasers Surg Med.* 2006; 38(2): 98-105. doi: 10.1002/lsm.20245.

most common complication being pigment changes. This, however, may reflect the variable incidence of skin-dependent post-laser complications. The most common complications reported after vascular laser are erythema, edema, pigment changes, blisters, and crusts. Less well known is the fact that laser complications include retinal lesions. Therefore, the use of eye protection equipment is imperative during laser treatment, both for the doctor (transparent glasses) and for the patient (metal, opaque glasses). If procedures are performed on the eyelids, near the eyes, lubricated corneal shields should be applied to patients if they have not previously undergone corneal surgery. Cooling methods are essential to reduce the energy-related complications of, for example, crusts and blisters [11].

Conclusions

The Nd:YAG laser is the most effective means of treating nodular vascular lesions, a gold standard, with the possibility of obtaining the most aesthetic results and an extremely low complication rate, compared to other available methods, such as electrocautery, cryotherapy, application of cytotoxic substances, surgical excision.

6. Chiang YZ, Al-Niaimi F, Madan V. Comparative Efficacy and Patient Preference of Topical Anaesthetics in Dermatological Laser Treatments and Skin Microneedling. *J Cutan Aesthet Surg.* 2015; 8(3):143-6. doi: 10.4103/0974-2077.167270.
7. Tollan CJ, MacLaren W, Mackay IR. Topical anaesthetic effects on skin vasculature with potential implications for laser treatment. *Lasers Med Sci.* 2016 May; 31(4):611-7. doi: 10.1007/s10103-016-1872-4.
8. Adamič M, Pavlović MD, Troilius Rubin A, Palmetun-Ekbäck M, Boixeda P. Guidelines of care for vascular lasers and intense pulse light sources from the European Society for Laser Dermatology. *J Eur Acad Dermatol Venereol.* 2015; 29(9): 1661-1678. doi: 10.1111/jdv.13177.
9. Goldberg DJ. *Laser dermatology: pearls and problems*, Blackwell, 2008.
10. Farkas JP, Hoopman JE, Kenkel JM. Five parameters you must understand to master control of your laser/light-based devices. *Aesthetic Surg J.* 2013; 33(7):1059-64. doi: 10.1177/1090820X13501174.
11. Madan V. *Practical introduction în laser dermatology*, Springer Nature Switzerland AG, 2020. <https://doi.org/10.1007/978-3-030-46451-6>.

Conflict de interese
NEDECLARATE

Conflict of interest
NONE DECLARED

Adresa de corespondență: Smaranda Țărean
SC Dermamed Făgăraș
Strada Libertății, nr. 38, Făgăraș, Județul Brașov
E-mail: oanta_smaranda@yahoo.com

Correspondance address: Smaranda Țărean
SC Dermamed Făgăraș
38 Libertății street, Făgăraș, Brașov County
E-mail: oanta_smaranda@yahoo.com